This is a digital copy of a book that was preserved for generations on library shelves before it was carefully scanned by Google as part of a project to make the world's books discoverable online.

It has survived long enough for the copyright to expire and the book to enter the public domain. A public domain book is one that was never subject to copyright or whose legal copyright term has expired. Whether a book is in the public domain may vary country to country. Public domain books are our gateways to the past, representing a wealth of history, culture and knowledge that's often difficult to discover.

Marks, notations and other marginalia present in the original volume will appear in this file - a reminder of this book's long journey from the publisher to a library and finally to you.

Usage guidelines

Google is proud to partner with libraries to digitize public domain materials and make them widely accessible. Public domain books belong to the public and we are merely their custodians. Nevertheless, this work is expensive, so in order to keep providing this resource, we have taken steps to prevent abuse by commercial parties, including placing technical restrictions on automated querying.

We also ask that you:

+ *Make non-commercial use of the files* We designed Google Book Search for use by individuals, and we request that you use these files for personal, non-commercial purposes.

+ *Refrain from automated querying* Do not send automated queries of any sort to Google's system: If you are conducting research on machine translation, optical character recognition or other areas where access to a large amount of text is helpful, please contact us. We encourage the use of public domain materials for these purposes and may be able to help.

+ *Maintain attribution* The Google "watermark" you see on each file is essential for informing people about this project and helping them find additional materials through Google Book Search. Please do not remove it.

+ *Keep it legal* Whatever your use, remember that you are responsible for ensuring that what you are doing is legal. Do not assume that just because we believe a book is in the public domain for users in the United States, that the work is also in the public domain for users in other countries. Whether a book is still in copyright varies from country to country, and we can't offer guidance on whether any specific use of any specific book is allowed. Please do not assume that a book's appearance in Google Book Search means it can be used in any manner anywhere in the world. Copyright infringement liability can be quite severe.

About Google Book Search

Google's mission is to organize the world's information and to make it universally accessible and useful. Google Book Search helps readers discover the world's books while helping authors and publishers reach new audiences. You can search through the full text of this book on the web at `http://books.google.com/`

LANE MEDICAL LIBRARY STANFORD
2 45 0020 5126

Bd. XVIII

Äussere Augenerkrankungen

von

O. Haab

Lehmann's med. Handatlanten nebst kurzgefassten Lehrbüchern.

Bisher sind erschienen:

Bd. I. **Atlas und Grundriss der Lehre vom Geburtsakt und der operativen Geburtshilfe.** In 126 farbigen Abbildungen von Dr. O. Schäffer, Privatdocent an der Universität Heidelberg. IV. vielfach erweiterte Auflage. Preis eleg. geb. M. 5.—

Bd. II. **Atlas der Geburtshilfe.** II. Teil: **Anatomischer Atlas der geburtshilflichen Diagnostik und Therapie.** Mit 145 farbigen Abbildungen und 272 S. Text, von Dr. O. Schäffer. Preis M. 10.—

Bd. III. **Atlas und Grundriss der Gynäkologie,** in 172 farbig. Abbildgn. und 279 Seiten Text, von Dr. O. Schäffer. Preis M. 10.—

Bd. IV. **Atlas der Krankheiten des Mundes, der Nase und des Nasen-**

LANE
MEDICAL LIBRARY
SEAL OF THE LELAND STANFORD JUNIOR UNIVERSITY
SCIENTIA VIRTUS
1885
Gift
County Medical Society

Bd. XIII. **Atlas u. Grundriss der Verbandlehre** v. Professor Dr. A. Hoffa in Würzburg. In 128 Tafeln. Preis eleg. geb. M. 7.—

Bd. XIV. **Atlas und Grundriss der Kehlkopfkrankheiten.** In 44 farb. Tafeln. Von Dr. L. Grünwald. Preis eleg. geb. M. 8.—

Bd. XV. **Atlas und Grundriss der internen Medicin und klin. Diagnostik.** In 68 farb. Tafeln. Von Dr. Chr. Jakob. Preis eleg. gb. M. 10.—

Bd. XVI. **Atlas und Grundriss der chirurgischen Operationslehre.** Von Docent Dr. O. Zuckerkandl in Wien. Mit 24 farb. Taf. u. 217 Text-Abbildungen. Preis eleg. geb. M. 10.—

Bd. XVII. **Atlas der gerichtlichen Medicin** v. Hofrat Prof. Dr. E. v. Hofmann in Wien. Mit 56 farbigen Tafeln und 193 Textabbildungen. Preis eleg. geb. M. 15.—

Bd. XVIII. **Atlas u[illegible] Krankheiten des Auges.** Von Prof. Dr[illegible] Mit 40 farbigen Tafeln *und 15 Boge[illegible]* eis eleg. geb. *M.* 10.—

Verlag von J. F. LEHMANN in MÜNCHEN.

Von

Lehmann's medicinischen Handatlanten

nebst kurz gefassten Lehrbüchern

sind in Vorbereitung und gelange in nächster Zeit zur Ausgabe:

Bd. XIX. **Atlas und Grundriss der Unfallheilkunde.** Circa 48 farbige Tafeln nach Original-Aquarellen des Malers Johann Fink, 200 Textabbildungen, und ca. 25 Bogen Text. Von Dr. Ed. Golebiewski in Berlin. Preis eleg. geb. ca. Mk. 10.—

Bd. XX. **Atlas und Grundriss der orthopädischen Chirurgie** Circa 100 Abbildungen. Von den Docenten Dr. Lüning und Schulthess in Zürich. Preis eleg. geb. ca. Mk. 10.—

Bd. XXI/XXII. **Atlas und Grundriss der normalen und pathologischen Histologie nebst einem Anhang über path.-histolog. Technik.** Ca. 120 farb. Tafeln, zahlr. Textabb., reicher Text. Von Prof. Dr. O. Bollinger und Privatdocent Dr. H. Dürk. 2 Bde. Preis eleg. geb. je ca. Mk. 10.—

Bd. XXIII. **Atlas und Grundriss der allgem. Chirurgie** von Professor Dr. A. Hoffa. In ca. 200 Abbildungen nach Originalen des Malers Schmitson. Preis geb. ca. Mk. 10.—

Bd. XXIV. **Atlas und Grundriss der Ohrenkrankheiten.** Unter Mitwirkung von Prof. D. Politzer in Wien herausgegeben von Dr. G. Brühl in Berlin. Ca. 12 Bogen Text mit ca. 120 farb. Abbildungen. Preis eleg. geb. ca. Mk. 10.—

Eine vorzügliche Ergänzung zu dem vorliegenden Atlas bildet das

Skizzenbuch

zur Einzeichnung ophthalmoskopischer Beobachtungen des Augenhintergrundes.

Von Professor **Dr. O. Haab,**

Professor an der Universität und Direktor der Augenklinik in Zürich.

Preis gebunden Mk. 3.—. II. umgearbeitete Auflage.

Jeder Käufer des Haab'schen Atlas wird auch gern das Skizzenbuch erwerben, da er in diesem mit geringer Mühe alle Fälle, die er *in seiner Praxis* zu untersuchen hat, naturgetreu *darstellen kann.*

Verlag von J. F. LEHMANN in MÜNCHEN.

Lehmann's medic. Handatlanten.

Band VII:

Atlas und Grundriss

der

Ophthalmoscopie u. ophthalmoscop. Diagnostik.

Mit 6 Text- und 138 farbigen Abbildungen auf 80 Tafeln.

Von Professor **Dr. O. Haab**, Direktor der Augenklinik in Zürich.

II. vielfach erweiterte Auflage.

Preis eleg. geb. **M. 10.—.**

Urteile der Presse:

Schmidt's Jahrbücher 1895, S. 211: Endlich wieder einmal ein Buch, das für den praktischen Arzt von wirklichem, dauerndem Nutzen, für den im Ophthalmoskopieren auch nur einigermassen Geübten geradezu ein Bedürfnis ist. Das Buch enthält im I. Teil eine kurze vortreffliche Anleitung zur Untersuchung mit dem Augenspiegel. Was der Mediciner wissen muss und was er sich auch merken kann, das ist Alles in diesen praktischen Regeln zusammengestellt. Der II. Teil enthält auf 64 Tafeln die Abbildungen des Augenhintergrundes in normalem Zustande und bei den verschiedenen Krankheiten. Es sind nicht seltene Fälle berücksichtigt, sondern die Formen von Augenkrankheiten, die am häufigsten und unter wechselndem Bilde vorkommen. Der grossen Erfahrung Haab's und seiner bekannten grossen Geschicklichkeit im Zeichnen ist es zu danken, dass ein mit besonderen Schwierigkeiten verbundener Atlas in dem vorliegenden Werke in geradezu vorzüglicher Weise zustande kam. (Lamhofer, Leipzig.)

Correspondenzblatt für schweiz. Aerzte: Ein prächtiges Werk. Die mit grosser Naturtreue wiedergegebenen Bilder des kranken und gesunden Augenhintergrundes bilden eine vorzügliche Studie für den ophthalmologischen Unterricht sowohl als für die ophthalmologische Diagnose in der Praxis.

Der ärztl. Praktiker 1895, Nr. 2: Das vorliegende Werk begrüssen wir als eine reife Frucht redlicher Arbeit. Die Abbildungen stellen nur Selbsterlebtes und Erlauschtes dar.

Medicin.-Chirurg. Centralblatt 1895, Nr. 4: Die Abbildungen zeichnen sich aus durch grosse Naturwahrheit, treffliche Ausführung des Colorits und grosse Sorgfalt in der Darstellung der kleinen Details.

LEHMANN'S

MEDICIN. HANDATLANTEN.

BAND XVIII.

ATLAS

DER

ÄUSSEREN ERKRANKUNGEN DES AUGES

NEBST GRUNDRISS IHRER PATHOLOGIE UND THERAPIE.

Mit 76 farbigen und 6 schwarzen Abbildungen nach Original-Aquarellen des Malers **Johann Fink** von

Prof. Dr. O. Haab in Zürich.

MÜNCHEN.
VERLAG VON J. F. LEHMANN.
1899.

Alle Rechte, insbesondere das der Uebersetzung vorbehalten.

E. Muhlthaler, k. Hof-Buchdruckerei, München.

LANE LIBRARY

WTO
·H11
1899

Vorwort.

Dem Wunsche des Herrn Verlegers, *J. F. Lehmann*, Folge leistend, habe ich die Bearbeitung dieses Atlases und Grundrisses übernommen, obschon ich von vornherein darüber im Klaren war, dass die figürliche Darstellung der äusserlich am Auge sichtbaren Erkrankungen ganz erhebliche Schwierigkeiten in sich birgt. Ich überzeugte mich aber bald davon, dass Herr Maler *J. Fink* aus München, welcher im Sommer vergangenen Jahres sich in meiner Klinik dieser Aufgabe mit grossem Verständnis widmete, imstande sei, des Erreichbare zu schaffen.

Abgesehen von einigen schon vorhandenen Bildern meiner Sammlung malte er Alles nach der Natur, die brauchbaren Fälle benützend, die sich gerade in der Klinik einfanden. Dabei waren wir stark vom Zufall abhängig, der mir gerade die passenden Erkrankungen in die Hand liefern musste. Immerhin gelang es, von den Krankheitsbildern, die sich füglich malen lassen, die hauptsächlichsten mit dem Pinsel festzuhalten.

Auf Einzelnes, das sich kaum befriedigend darstellen lassen dürfte, z. B. gewisse Cornealerkrankungen in allen

ihren Details, verzichtete ich von vornherein. Anderes fehlt in der Bilderreihe, weil passende Fälle sich nicht zeigen wollten.

In dem Grundriss, der die Bilder begleitet, beschränkte ich mich auf das Wichtigste und speziell auf das, was der Studierende und der praktische Arzt in erster Linie braucht, wobei ich namentlich die Untersuchungsmethoden möglichst klar zu machen suchte. Die operative Therapie berührte ich nur kurz, weil der praktische Arzt ihrer weniger bedarf und auch der Studierende nicht mit der ganzen operativen Technik in Anspruch genommen zu werden braucht auf Kosten der für ihn wichtigeren Kenntnisse der Pathologie und der nicht-operativen Therapie.

Mit grösster Anerkennung gedenke ich der Bemühungen des Herrn Verlegers um die bestmögliche Herstellung auch dieses Atlases.

O. Haab.

Inhalts-Verzeichnis.

Seite

Die Untersuchung der Augenkranken 1

1. Aeussere Besichtigung bei Tageslicht 5
2. Spannungsprüfung des Augapfels 24
3. Sehprüfung 27
4. Untersuchung bei seitlichem Licht 36
5. Durchleuchtung des Augapfels 38
6. Untersuchung im umgekehrten Bild 40
7. Untersuchung im aufrechten Bild 40
8. Akkommodationsmessung 40
9. Gesichtsfeldmessung 45
10. Messung des Lichtsinnes 50
11. Prüfung des Farbensinnes 51
12. Untersuchung der Beweglichkeitsstörungen der Augen 53

Untersuchung auf Simulation und Aggravation 65

Die Krankheiten der Thränenorgane. Tab. 1—3 . . . 70

Dacryostenose, Dacryocystitis, Ektasie des Thränensackes.

Die Erkrankungen der Augenlider. Tab. 4—10 86

I. Entzündungen.

Herpes zoster 86
Ekzem 88
Seborrhoe 92
Hordeolum 94
Chalazion 96

Seite

II. Anomalien der Form und Stellung der Lider 98
Angeborene Fehler 98
Ektropium 99
Entropium 101
III. Die Verletzungen der Augenlider 102
IV. Die Geschwülste der Lider 103

Die Krankheiten der Bindehaut. Tab. 11—19 104

A. Confluierende Entzündungen.
1. Conjunctivitis catarrhalis simplex 104
2. Körnerkatarrh 107
3. Conjunctivitis gonorrhoica 107
4. „ diphtherica 114
5. „ trachomatosa 116
6. Frühjahrskatarrh 122

B. Herdförmige Entzündungen der Bindehaut.
7. Ekzem der Bindehaut 125
8. Pemphigus der Bindehaut 131
9. Variola der Bindehaut 132
10. Akne der Bindehaut 132
11. Knötchen bei Skleritis 132
12. Tuberkulose der Bindehaut 133
13. Syphilom und Lepra der Bindehaut 135
II. Die Verletzungen der Bindehaut 135
1. Fremdkörper 135
2. Blutaustritte 135
3. Verbrennungen und Verätzungen 136
III. Das Flügelfell Pterygium 137
IV. Die Geschwülste der Bindehaut 138

Die Krankheiten der Hornhaut. Tab. 20—28 140

A. Confluierende Entzündungen.
1. Keratitis parenchymatosa 140

B. Herdförmige Hornhautentzündungen.
2. Ekzem der Hornhaut 146
3. Herpes corneae 153
a) Herpes zoster 153
b) Herpes febrilis 154

Seite

4. Hypopyonkeratitis 158
Ulcus serpens 161
5. Katarrhalisches Geschwür 165
II. Die Verletzungen der Hornhaut 167
III. Die Formfehler der Hornhaut 169

Die Krankheiten der Sklera. Tab. 29 170

I. Entzündungen 170
II. Verletzungen der Sklera 173

Die Krankheiten der Iris und des Ciliarkörpers. Tab. 30 und 31 176

I. Entzündungen.
Die Symptome der Iritis 177
Die Symptome der Cyclitis 179
Die Ursachen der Iritis 181
Die sympathische Ophthalmie 183
II. Die Verletzungen der Iris 187
III. Die Geschwülste der Iris und des Ciliarkörpers . . 188

Die Krankheiten der Linse. Tab. 32—34 189

Cataracta polaris anterior 191
Cataracta polaris posterior 192
Cataracta perinuclearis, Schichtstaar 193
Altersstaar 195
Angeborene Cataract 195
Wundstaar 196
Die Lageveränderungen der Linse 199

Die Krankheiten des Glaskörpers. Tab. 35 201

Das Glaukom. Tab. 36 205

Die Krankheiten der Orbita. Tab. 37—40 u. Fig. C, D, E, F 214

I. Entzündungen 214
II. Verletzungen 218
III. Geschwülste 219

Verzeichnis der Abbildungen.

Tab. 1. Dacryocystitis.
„ 2. Dacryocystitis mit Durchbruch des Eiters durch die Haut.
„ 3. Thränenfistel rechts, Ektasie des Thränensackes links, Epikanthus beiderseits.
„ 4a. Papulöses Syphilid des oberen Lides.
„ 4b. Blepharitis ekzematosa.
„ 5. Hordeolum Meibomianum s. internum.
„ 6a. Blepharitis ekzematosa älteren Datums.
„ 6b. Molluscum contagiosum und hordeolum externum.
„ 7a—c. Chalazionknoten.
„ 8. Blepharochalasis.
„ 9. Blepharochalasis im späteren Stadium. Ptosis. Epikanthus.
„ 10. Sugillation der Lider bei Schädelbasisfraktur.
„ 11a u. b. Dermoid der Bindehaut und Hornhaut
„ 12. Ophthalmogonorrhoe beim Neugeborenen.
„ 13a u. b. Diphtherie der Bindehaut.
„ 14a. Körnerkatarrh der Bindehaut.
„ 14b. Hyphäma Conjunctivae.
„ 15a—d. Frühjahrskatarrh.
„ 16a. Samenschuppe auf dem Cornealrand.
„ 16b. Pterygium.
„ 17. Bindehautekzem und Ekzem des Gesichtes.
„ 18a. Ekzem-Randpustel.
„ 18b. Epitheliom der Bindehaut und Hornhaut.
„ 19a u. b. Kalkverbrennung der Bindehaut und Hornhaut.

Tab. 20. Herpes zoster ophthalmicus.
„ 21. Fremdkörper auf der Hornhaut und Dermoidcyste der Orbita.
„ 22. Ekzem der Bindehaut und Hornhaut sowie des Kopfes.
„ 23a. Durchbruch eines Ekzem-Pustelgeschwüres durch die Hornhaut mit Einlagerung der Iris.
„ 24b. Alte Macula corneae nach Ekzem.
„ 24. Herpes corneae febrilis.
„ 25a. Herpes cornea febrilis.
„ 25b. Hypopyon-Keratitis.
„ 26a u. b. Ulcus serpens corneae.
„ 27. Vereiterung der Hornhaut durch Ulcus serpens, Panophthalmie.
„ 28a. Trachom-Pannus der Hornhaut.
„ 28b. Phthisis bulbi anterior, schwielige Degeneration der Hornhaut.
„ 28c. Keratitis parenchymatosa.
„ 29b. Skleritis, frisch.
„ 29c. Skleritis-Folgen und sklerosierende Keratitis.
„ 30a. Sarkom der Iris.
„ 30b. Iritis syphilitica.
„ 31. Iritis syphilitica condylomatosa.
„ 32a. Cataracta senilis matura.
„ 32b. Cataracta traumatica.
„ 33a u. b. Cataracta zonularis.
„ 33c. Cataracta senilis incipiens im durchfallenden Licht.
„ 34a. Vordere Polarcataract.
„ 34b. Austritt der Linse unter die Bindehaut.
„ 35a. Eiterung im Glaskörper, verursacht durch einen Eisensplitter.
„ 35b. Panophthalmie durch Eindringen eines Hackensplitters in den Glaskörperraum.
„ 36a. Glaukoma acutum.
„ 36b. Verletzung der Iris und Linse durch einen Eisensplitter.
„ 37. Sarkom der Aderhaut durchgebrochen.
„ 38a u. b. Gliom der Retina.
„ 39. Exophthalmus durch Periostitis der Orbita.
„ 40. Exophthalmus pulsans und Glaukom.

Figuren im Texte.

Fig.	A.	Schema der äusseren Augenmuskeln	pag. 54
„	B.	Schema der Doppelbilder bei Lähmung des rect. sup., obliquus inf., rect. inf. und obl. sup. links	„ 62
„	C.	Dermoidcyste der Orbita	„ 221
„	D.	Knochencyste durch Ektasie der Siebbeinzellen, des Sinus frontalis und der Nasenhöhle entstanden	„ 223
„	E.	Angiom der Orbita	„ 224
„	F.	Carcinom des Oberkiefers und der Orbita . . .	„ 225

Druckfehler.

pag. 10 Zeile 12 von unten soll es heissen: Desmarres'schen Lidhalter.

pag. 30 Zeile 19 von oben soll es heissen: Sehschärfe statt Sehweite.

pag. 140 in der Anmerkung ist vor Handbuch einzuschalten: Gerhardts.

Die Untersuchung der Augenkranken.

Auch in der Augenheilkunde beruht die diagnostische Tüchtigkeit nicht allein auf der Erfahrung, die in allen Gebieten der Medizin in erster Linie das richtige Erkennen der Krankheitsprozesse ermöglicht, sondern auch darauf, dass der geübte Diagnostiker sich einen bestimmten Gang der Untersuchung sozusagen zur zweiten Natur hat werden lassen und dass er fast instinktiv alle Hülfsmittel der Untersuchung in richtiger Reihenfolge zur Verwertung bringt. Denn weil am Auge das Krankheitsbild sich meist klar und deutlich dem kundigen Beobachter darbietet und ohne viele Umstände direkt gesehen werden kann, ist die Feststellung pathologischer Veränderungen viel einfacher und leichter als an manchen versteckt liegenden Organen unseres Körpers.

Die grösste Mehrzahl sowohl der äusseren wie der inneren Abnormitäten und Erkrankungen des Augapfels lässt sich, Dank der Uebersichtlichkeit und der Durchsichtigkeit des Organes, mit absoluter Sicherheit erkennen und zwar meistens schon bei der ersten Untersuchung. Nur in einer bescheidenen Minderzahl von Krankheitsbildern muss aus der Beobachtung des Verlaufes oder aus der Wirkung der Behandlung (ex juvantibus) die Diagnose abgeleitet oder bestätigt werden und bloss bei ganz wenigen Prozessen ist man für die genaue Feststellung des Thatbestandes auf die Nekroskopie angewiesen, so dass der Augenarzt verhältnismässig selten seine diagnostische Ueberlegung mit dem „sectio docebit" abschliessen und damit seiner Resignation Ausdruck geben muss.

Gleichwohl ist die ophthalmologische Bethätigung, basierend auf richtiger Erkenntnis der Krankheiten, durchaus nicht leicht und einfach, weil eine enorme Fülle verschiedener einander oft ähnlicher Prozesse, ein gewaltiger Reichtum von Krankheitsbildern den Arzt zu verwirren

und irre zu führen geeignet ist und weil sehr viele der am Auge eine wichtige Rolle spielenden pathologischen Veränderungen nur mit Mühe wahrgenommen werden, teils wegen der Kleinheit der in Betracht fallenden Dinge, teils wegen ihrer scheinbaren Geringfügigkeit resp. ihrer geringen Abweichung von der Norm.

Die grosse Zahl der Krankheitsbilder bringt es deshalb mit sich, dass, wenn einem auch fünfzigtausend Kranke schon durch die Hände gingen, man doch immer noch durch Neues überrascht werden kann, das man noch nicht zu Gesicht bekommen hat.

Diese Fülle der Erscheinungen einerseits und die hohen Anforderungen, welche an unser eigenes untersuchendes Auge gestellt werden andererseits sind wohl Schuld daran, dass trotz der Klarheit, Durchsichtigkeit und leichten Zugänglichkeit des Sehorganes die falschen Diagnosen auch hier wie in anderen Gebieten der Medizin ihre fatale Rolle spielen.

Ganz besonders traurig ist es, wenn dann die falsche Diagnose Blindheit verursacht, was zum Beispiel beim Glaukom ganz leicht passieren kann und nicht gar selten vorkommt.

Deshalb sollte der Studierende sich unbedingt und soviel als immer möglich mit der Augenheilkunde vertraut machen, denn er kann immer in den Fall kommen, als praktischer Arzt die Augenheilkunde ausüben zu müssen und er wird dann leicht zur Erkenntnis gelangen, dass diese ein ebenso verantwortungsvolles Gebiet ist, wie die Chirurgie oder die Geburtshülfe, denn für die meisten Menschen ist das Blindwerden ebenso schlimm als der Tod, wenn nicht schlimmer.

Die Wichtigkeit des gründlichen Studiums der Ophthalmologie ergiebt sich für den Studierenden ohne Weiteres aus der Ueberlegung, dass es sehr oft unmöglich ist, einen Augenkranken einfach einem Spezialisten zuzuweisen. Wenn dies auch da angeht, wo ein solcher in der Nähe ist, so wird es in dem Falle unter Umständen unmöglich, wo jener entfernt vom Orte des Patienten wohnt. Denn Augen-

kranke sind zwar oft transportabel resp. reisefähig, aber nicht immer, sei es dass der Erkrankungsprozess, wie z. B. bei gewissen Formen des Glaukoms, den Kranken zu sehr durch Schmerz, Brechen etc. mitnimmt, sei es dass es sich z. B. um Neugeborene handelt, welche die Angehörigen in der Regel nicht gern auf Reisen schicken, sei es dass andere äussere Verhältnisse, wie hohes Alter, Armut etc. das Reisen erschweren oder dass eine gleichzeitige andere schwere Erkrankung das Augenleiden begleitet und das Transportieren zur Unmöglichkeit macht.

In vielen Fällen ist auch der Zeitverlust, welcher durch das Aufsuchen eines entfernt wohnenden Spezialisten verursacht werden kann, gleichbedeutend mit einem Schaden, der nicht mehr gut zu machen ist, weil die richtige Therapie einen verhängnisvollen Aufschub erfährt und die Krankheit mittlerweile Verwüstungen an dem zart gebauten Organ verursachen kann, welche nachher die geschickteste Hand nicht mehr gut zu machen imstande ist.

Ich habe vorhin darauf hingewiesen, dass beim Studium der Augenerkrankungen an unser untersuchendes Auge hohe Anforderungen gestellt werden. Nicht minder ist das der Fall bei der Ausübung der Ophthalmotherapie. Bevor wir daher der Methode näher treten, nach der wir am zweckmässigsten die ophthalmologische Untersuchung durchführen, sei ihrem Haupthülfsmittel, dem Sehapparat des Untersuchers eine kurze Betrachtung gewidmet. Denn ich habe oft schon beobachtet, wie Mediziner, die sich der Augenheilkunde spezieller zuwenden wollten, allzuwenig berücksichtigten, dass für diese medizinische Disziplin eine vorzügliche Sehschärfe unerlässlich ist.

Allerdings kann ja bei der Untersuchung der vorderen Partie des Auges die Loupenvergrösserung einigermassen die mangelhafte Sehschärfe ausgleichen, aber bei der ophthalmoskopischen Untersuchung bleibt der weniger gut Sehende gegenüber dem Scharfsichtigen unfehlbar im Nachteil. Insbesondere pflegt sowohl bei den äusseren Erkrankungen des Auges wie auch bei denen des Augengrundes der stark

Astigmatische im Nachteil zu sein, sodass er zwar vielleicht das Hauptsächlichste wahrnimmt, aber mit viel grösserer Mühe.

Eine leichte Kurzsichtigkeit (1—3 D.) ist besser als Hypermetropie, weil letztere beim Aelterwerden bald zum Gebrauch von Konvexgläsern nötigt, die bei feineren Untersuchungen und beim Operieren, wenn auch vielleicht nicht gerade stark stören, so doch unangenehm sind und die Sache erschweren.

Was den so wichtigen binocularen Sehakt betrifft, also das Vermögen mit beiden Augen zugleich zu sehen, so ist dieser selbstredend für ein richtiges stereoskopisches Sehen unerlässlich, und da die Tiefenwahrnehmung für die Beurteilung vieler krankhafter Veränderungen am Auge höchst notwendig ist, so entbehrt derjenige, der nur mit einem Auge sie zu betrachten und zu studieren imstande ist, eines sehr wichtigen Hülfsmittels, namentlich wenn es sich darum handelt, rasch eine gegebene Erscheinung nach allen Dimensionen wahrzunehmen. Allerdings kann auch hier die Loupe einigermassen in die Lücke treten und das stereoskopische Sehen ersetzen. Aber beim Operieren ist dieses Hülfsmittel unmöglich. Es kann derjenige, der überhaupt nur über ein gutes Auge verfügt oder bei dem die Augen nicht in normaler Weise zusammenarbeiten, zwar allmählig durch vielfache Uebung den Defekt einigermassen ausgleichen, aber es liegt auf der Hand, dass er dabei später ans Ziel kommen wird als der Gutsehende. Und wenn er sich schliesslich mit vieler Mühe eingearbeitet und sein mangelhaftes Sehen durch Uebung und allerlei Hülfsmittel verbessert hat, so wird er bei gewissen schwierigen Dingen, seien sie operativer oder explorativer Natur immer gegen den Bessersehenden mehr oder weniger im Nachteil bleiben.

Ich kenne allerdings Augenärzte, die mit nur einem guten Auge oder mit Astigmatismus behaftet gleichwohl gut funktionieren, aber das hindert mich nicht daran, den Medizinern, welche sich speziell der Augenheilkunde widmen wollen, nachdrücklich den Rat zu geben, dies nur zu thun,

wenn eine genaue Prüfung ihrer Augen festgestellt hat, dass die Sehschärfe jedes Auges mindestens das 1,5fache der durchschnittlichen Norm beträgt, dass ferner gutes binoculäres Sehen vorhanden und Farbenblindheit ausgeschlossen ist. Wer ohne diese Requisiten sich gleichwohl an die Ophthalmologie heranmacht, wird mit viel grösserer Mühe ans Ziel gelangen und mehr oder weniger Gefahr laufen, hinter den von der Natur besser Ausgestatteten zurückzubleiben.

Zur Einführung in die Augenheilkunde ist vor allem eine genaue Schilderung der Methodik unerlässlich, welche wir der diagnostischen Untersuchung zu Grunde zu legen haben. Dann aber wird eine genaue durch das Bild erläuterte Beschreibung der Krankheitsprozesse in ihrer grossen durch Abarten noch variirten Fülle das Hauptgebiet des Lehrplanes bilden.

Die Untersuchung eines Augenkranken, gleichviel ob er an einer äusseren oder tiefer liegenden Störung leidet, beginnt am besten mit der

1. äusseren Besichtigung bei Tageslicht.

Man lässt zunächst den Patienten dem Fenster gegenüber, dem man selbst den Rücken zuwendet, Platz nehmen, so dass man ihn im vollen Lichte hat. Die Anamnese verschiebt man, weil sie die Objektivität der Untersuchung (durch unrichtige Angaben und Erklärungen des Kranken) zu stören geeignet ist, besser auf den Schluss und beschränkt sich auf die allernotwendigsten resp. unvermeidlichen Mitteilungen des Patienten.

Es wird nun zu allererst eine äussere rasche Inspektion seiner ganzen Person vorgenommen, wobei die geringsten Abweichungen von der Norm festgestellt werden. Abnormes Aussehen des Gesichtes durch Blässe, Röte oder gelbe kachektische Färbung, die Zeichen rascher Abmagerung und dergl., sind sorgfältig zu beachten.

Ganz besonders wichtig ist es, an den sichtbaren Hautstellen, also im Gesichte, am Hals und an den Händen

vorhandene Erkrankungsspuren irgendwelcher Art festzustellen. Es handelt sich dabei um frische oder auch ältere Exantheme, namentlich Ekzem, syphilitische Efflorescenzen etc., oder um die Narben solcher Hautaffektionen. Ferner ist es von grosser Wichtigkeit, an den Hautdecken Spuren von Verletzungen, also Schürfungen, Quetschungen, Blutunterlaufungen, Wunden in ihrer mannigfachen Konfiguration sofort aufzusuchen und sich zu merken, namentlich dann, wenn eine Verletzung des Auges vorliegen soll. Es darf dies ganz besonders in jenen Fällen nicht unterlassen werden, wo von vornherein eine gerichtliche Beurteilung wahrscheinlich ist oder wo haftpflichtiger Unfall angegeben wird.

Im Ferneren ist zu achten auf Lymphdrüsenschwellungen am Unterkiefer, am Kieferwinkel, im Nacken und vor dem Ohr, sowie auf Drüsenfisteln und Drüsennarben an diesen Stellen. Auch allfälligen Gelenkaffektionen, alten Ankylosen etc. ist Aufmerksamkeit zu schenken.

Im Bereich des behaarten Kopfes ist die Wahrnehmung, dass in letzter Zeit Haarausfall stattgefunden hat, oft von grosser Bedeutung, weil damit der Verdacht auf Syphilis erweckt werden muss, die bekanntlich oft bei Augenerkrankungen eine Rolle spielt. Ferner wird Ekzem oder Seborrhoe des behaarten Kopfes von Wichtigkeit sein, weil sie uns ebenfalls diagnostisch leiten können, wie wir später noch genauer sehen werden.

Je nach dem Befunde, den wir an den sichtbaren Hautstellen oder am Drüsenapparat etc. bei dieser einleitenden Untersuchung feststellen, werden wir auch die Inspektion der ganzen übrigen Hautdecke vorzunehmen haben, doch verschieben wir meistens diese ebenso wie die eventuelle Untersuchung der übrigen Körpertiefe überhaupt und wenden zunächst unsern prüfenden Blick der Umgebung des Auges zu. Dabei ist es ratsam, nicht gleich auf kurze Distanz an das Auge heranzugehen, sondern meist aus einer etwas grösseren Entfernung die Inspektion vorzunehmen, weil dadurch gewisse Dinge besser sichtbar werden, wie z. B. Exanthemspuren, unscheinbare Differenzen zwischen

rechter und linker Gesichtsseite, Differenz in der Lidspaltenweite beider Augen, Differenz in der Grösse und Form beider Augäpfel.

Ist Schielstellung eines Auges vorhanden, so prüfen wir die Beweglichkeit der Augäpfel, indem wir nach rechts, links, oben und unten blicken lassen. Dasselbe lassen wir dann thun, wenn ein Auge mehr vortritt, als das andere, was als Protrusion bezeichnet wird. Unter Umständen muss die Beweglichkeitsprüfung noch verschoben und zunächst die Besichtigung fortgesetzt werden. Diese hat nun vor allem der Gegend des Thränensackes (nasal vom inneren Augenwinkel) Aufmerksamkeit zu schenken. Ist diese im mindesten geschwellt oder gar gerötet, so ist an Katarrh oder Entzündung des Thränensackes, kurz an Dacryostenose zu denken und diese weiter im Auge zu behalten. Häufig gelingt es durch Druck mit dem Finger, den abnormen Inhalt des Sackes durch die Thränenpunkte auszupressen, sogar dann, wenn keine Auftreibung des Thränensackes sichtbar ist, sondern vielleicht blosse vermehrte Ansammlung von Flüssigkeit im Auge, das sogenannte «Schwimmen» des Auges, auf die gestörte Thränenableitung aufmerksam macht.

Zur genaueren Feststellung der Diagnose Dacryostenose bedarf es freilich einer weiteren Massregel, die aber besser an den Schluss der Untersuchung gesetzt wird, nämlich einer Durchspritzung des Thränenkanales. Davon wird des Genaueren bei der Besprechung der Thränenleiden die Rede sein.

Auch jetzt ist es noch nicht rätlich, gleich den Augapfel und allfällig dort vorhandene Fehler zu studieren, sondern vorerst die Augenlider rasch zu überblicken und sogleich allfällige Abnormitäten, wie falsch stehende Cilien, falsch stehende oder erkrankte Lidränder wahrzunehmen, denn häufig sind diese der Sitz von Störungen. Besonders ist auch darauf zu achten, ob die Thränenpunkte (am nasalen Ende der Lider befindlich) richtig stehen und in den Thränensee eintauchen.

Am Augapfel wird, wenn das Auge freiwillig geöffnet ist, zunächst das Lidspaltenbereich inspiziert, ohne dass

die Lider berührt werden. Bei ungenügend geöffneter Lidspalte werden jetzt erst sachte die Lider etwas auseinandergezogen. Je nach dem Befunde erfolgt nun die Besichtigung der Innenseite des unteren Lides, indem dieses nach abwärts gezogen wird.

Was die Innenseite des oberen Lides betrifft, so kann deren Besichtigung ebenfalls jetzt vorgenommen werden, indem das obere Lid umgestülpt wird. Häufig aber wird dieser Akt der Untersuchung besser verschoben oder gar nicht vorgenommen, weil er nicht nötig ist, indem es sich vielleicht um ein inneres Leiden des Auges handelt und die Umstülpung des oberen Lides das Resultat der allfällig nötig werdenden Sehprüfung stören oder den Ratsuchenden nur unnötig belästigen würde. Bei tiefen Wunden des Augapfels könnte die Prozedur geradezu schädlich sein.

Bei der Umstülpung des oberen Lides verfährt man folgendermassen. Man legt den Daumen der linken Hand mit seiner Volarfläche in nahezu horizontaler Richtung etwas unterhalb der Augenbraue aufs Augenlid und zieht damit sachte dessen Haut etwas in die Höhe, sodass einerseits die Hautfalten des oberen Lides (bei älteren Leuten) verstrichen werden und anderseits der Lidrand zugleich etwas vom Bulbus abgezogen wird. Jenen fasst man nun mit dem Daumen und Zeigefinger der rechten Hand an den Cilien oder, falls keine solchen da sind, an einer kleinen Hautfalte, die man nahe dem Lidrande in die Höhe hebt und zieht das Lid daran etwas nach unten, indem man zugleich den Patienten auffordert, kräftig nach abwärts zu schauen. Nun wird das angestreckte Lid über dem Daumen der linken Hand umgestülpt, indem dieser etwas nach abwärts bewegt wird, wobei er zugleich das obere Ende des Lid-Tarsus nach hinten und unten drängt, während die rechte Hand das untere Ende des Lides nach vorn und aufwärts zieht. Wem auf diese Art das Umstülpen nicht gelingt, der möge statt des Daumens der linken Hand eine Sonde oder ein Glasstäbchen etc. benützen. Damit kommt man in der Regel auch dann zum Ziele, wenn der Patient sich etwas ungeschickt benimmt, nicht nach abwärts

sieht oder kneift. Je zarter man bei dieser Prozedur vorgeht, umso besser pflegt sie zu gelingen, je ungefüger die Hand ist, welche das Ding unternimmt, um so stärker werden die Abwehrbewegungen und damit die Schwierigkeiten. — Man kann auch mit bloss einer Hand die Umstülpung des oberen Lides ausführen. Ich empfehle diese Methode nicht, weil sie weniger schonend ist.

Während bei den Erwachsenen sowohl die Besichtigung des Augapfels wie die der Innenseite der Lider keine allzu grossen Schwierigkeiten zu haben pflegt, ist dies bei Neugeborenen und Kindern wesentlich anders und erfordert spezielle Kenntnisse, die hier ihrer Wichtigkeit wegen ebenfalls kurz vermittelt seien. Recht oft beobachte ich, dass ungeübte Aerzte bei Kindern nur deshalb in der Untersuchung und Behandlung ungenügenden Erfolg haben, weil sie diese nicht in richtiger Weise handhaben und den Widerstand, welche die Kleinen unseren Manipulationen gewöhnlich entgegensetzen, nicht auf zweckmässige Art zu überwinden wissen. Auch hier gilt die Regel, dass die Untersuchung zwar energisch, aber so schonend als möglich ausgeführt werde, nicht nur deshalb, weil, je roher die Untersuchung vorgenommen wird, um so kräftiger die Abwehrbewegungen ausfallen, sondern auch deshalb, weil ein rohes Auseinanderziehen der krampfhaft geschlossenen Lidspalten leicht verhängnisvolle Verletzungen der Hornhaut und Einrisse im äusseren Lidwinkel zur Folge haben kann, oder es werden die oft bei Kindern infolge der Benetzung durch die Thränen entstandenen Rhagaden im äusseren Winkel, die ganz besonders den Lidkrampf verursachen und unterhalten, durch Einreissen vertieft und dadurch zur Quelle verstärkten Lidkrampfes, der dann die Heilung verzögert.

Um cito, tuto et jucunde untersuchen und behandeln zu können, werden die kleinen Kinder, unter Umständen sogar solche bis zu zehn Jahren, vor allem richtig gelagert. Der Untersucher setzt sich zunächst so, dass er das Fenster (eventuell die Lampe) rechts oder links hat, lässt eine Wärterin oder die Mutter des Kindes, wenn sie vernünftig

ist, sich gegenüber Platz nehmen und von dieser das Kind so halten, dass dessen beide Beine unter den einen Arm derselben zu liegen kommen und von diesem gehalten werden können. Der Rücken des Kindes kommt auf die Oberschenkel der betreffenden Person zu liegen und der Kopf auf oder zwischen die (mit einem Tuch bedeckten) Kniee des Untersuchers, der, wenn nötig, ihn damit fixiert (ohne aber bei Neugeborenen dabei etwa einen zu starken Druck auszuüben!). Nachdem die assistierende Person sich nun der beiden Hände des Kindes versichert hat, kann die Untersuchung, indem das Licht voll auf die Augen des Kleinen fällt, in Ruhe und schonend vorgenommen werden.

Zuvörderst gilt nun die Regel, die Augenlider, falls sie durch Thränen, Conjunctival-Secret etc. nass sind, sorgfältig abzutrocknen und zwar am besten mit Verbandwatte. Nasse, schlüpfrige Augenlider lassen sich weder beim Erwachsenen noch beim Kind leicht auseinanderziehen, weil der ziehende Finger immer über die Haut weggleitet und nicht Halt findet, ausser es wird ein abnorm starker Druck ausgeübt, der aber nur wieder verstärktes Kneifen hervorruft. Zweckmässig ist es daher in manchen Fällen, die Finger, mit denen man die Lider auseinanderziehen will, ausserdem mit Gaze zu umwickeln.

Sobald nun trotz alledem die Lider wegen Schwellung oder Lidkrampf oder beidem zusammen nur schwierig auseinander zu bringen sind, werden sie am besten vermittelst der Desmarre'schen Lidhalter sachte und vorsichtig auseinandergezogen, wobei darauf zu achten ist, dass die dem Bulbus zugewendete Fläche des Lidhalters ganz glatt sei, weil durch Rauhigkeiten die Cornea verletzt werden könnte. Selbstverständlich müssen die Lidhalter auch absolut rein sein.

Hat man z. B. auf der Besuchspraxis zufällig keinen Lidhalter zur Hand (manchmal genügt es, nur einen für das obere Lid zu haben), so kann man sich einen solchen ganz leicht improvisieren, indem man eine gewöhnliche Frauenhaarnadel mit ihrem stumpfen Ende so über die Fläche biegt, dass ein ca. 1 cm grosser Hacken gebildet

wird, den man dann vorsichtig unter das Lid schiebt. Auch hiebei ist darauf zu achten, dass die Haarnadel glatt und rein sei, letzteres kann eventuell durch Erhitzen bewerkstelligt werden. Es ist viel richtiger zu diesem primitiven Notbehelf zu greifen, als das Auseinanderziehen der Lider vermittelst der blossen Finger erzwingen zu wollen, falls dieses nicht leicht von statten geht. Denn es erfordert sehr geübte, geschickte Finger, um bei solchen sich sträubenden Kindern die festgeschlossenen Lider ohne Lidhalter so auseinander zu bringen, dass alle Gefahr für die Cornea ausgeschlossen ist.

Leicht fällt dagegen bei solchen Kindern die Umstülpung der Lider, ja sie tritt sehr oft auf, ohne dass man sie wünscht und die Lidhalter dienen hauptsächlich dazu, die Umstülpung zu verhindern, weil es sich bei dieser Untersuchung häufiger um genaue Besichtigung der Hornhaut und Umgebung handelt, als um die der Innenseite der Lider. Sobald sich diese aber umstülpen, ist die Besichtigung der Hornhaut unmöglich.

Die Umdrehung des oberen Lides wird dagegen oft wichtig bei der Untersuchung und Behandlung des Eiterflusses der Neugebornen. In diesen Fällen ist es ganz besonders gefährlich, die Hornhaut durch die Fingernägel zu schürfen. Die leichteste Kratzwunde, der geringste durch die Untersuchung veranlasste Substanzverlust kann den Verlust des Auges nach sich ziehen. Da soll also bei der Besichtigung der Bulbi der Lidhalter fast immer benützt werden, namentlich wenn die Lider geschwollen sind.

Die dann folgende Besichtigung der Innenseite der Lider hat in diesen Fällen, wie gesagt, meist keine grossen Schwierigkeiten, da das obere Lid sich bei stirnwärts ausgeübtem Zug an der Haut umzustülpen pflegt. Sollte dies nicht der Fall sein, so warte man bis das Kind schreit, wonach die Umstülpung, auch in den spätern Stadien, wo die Schwellung schon geringer geworden, bald zu gelingen pflegt. Ein leichter, schläfenwärts gerichteter Zug am äusseren Winkel unterstützt das Ektropionieren und fixiert es nachher.

dabei zum Teil so fein, dass man sie nicht deutlich sieht. Sie liegen ferner nicht so oberflächlich und sind auch deshalb einzeln nicht so gut zu sehen, wie die conjunctivalen Gefässe.

Abgesehen von dieser verschiedenen Lokalisation beobachten wir nun bei den beiden Injektionstypen auch ganz verschiedene Färbung, zu deren Wahrnehmung freilich ein für Farben schon etwas geschultes Auge erforderlich ist. Bei der conjunctivalen Rötung nämlich ist die Färbung gelblich, „ziegelrot", bei der ciliaren geht sie ins bläuliche, ist „rosa", „scharlachrot" oder „himbeerfarben" (vgl. Tab. 21 u. 30 b).

Sowohl dieses verschiedene Rot als auch die verschiedene Lokalisation der Rötung erklärt sich sehr einfach aus der Anordnung und Verteilung der Gefässe, welche bei der Injektion in Betracht fallen.

Bei der Conjunctivalinjektion handelt es sich um die abnorm starke Füllung der Conjunctivalgefässe, die wir am normalen Auge ihrer Schmalheit wegen nur zum allerkleinsten Teil wahrnehmen. Die Gefässe der Skleralbindehaut kommen an der Uebergangsfalte zum Vorschein und ziehen von allen Seiten her radiär nach vorn gegen die Hornhaut, indem sie zugleich sich baumförmig verästeln und durch diese Ramifikation feiner und feiner werden. Daher nimmt auch die durch sie bewirkte Rötung gegen die Hornhaut hin ab. Da sie ganz oberflächlich liegen, so sieht man an ihnen, wenn sie hyperämisch sind, direkt die Blutfarbe, welche in dünner Schicht bekanntlich gelbrot ist. Es lassen sich auch die Conjunctivalgefässe, namentlich in einiger Entfernung von der Cornea, mit der locker an die Sklera angehefteten Bindehaut hin- und herschieben und so als Bindehautgefässe deutlich nachweisen. Diese Verschieblichkeit kann unter Umständen zu Hülfe gezogen werden, wenn man über die Natur eines solchen Gefässes nicht im Klaren ist.

Ganz anders sind die Gefässe angeordnet, welche die ciliare oder pericorneale Rötung verursachen. Vor allem liegen sie unter der Bindehaut. Auch sie sind am normalen

Auge nur zum kleinsten Teil sichtbar und zwar höchstens (nicht immer) ihre Arterienstämmchen, während die sie begleitenden feinen Venenstämmchen nur am gereizten Auge sichtbar werden. Diese Arterienstämmchen kommen von den Sehnen der geraden Augenmuskeln her, einfach oder zu zweien, ziehen in stark geschlängeltem Verlauf zunächst radiär gegen die Hornhaut hin, verschwinden dann aber, mehrere Millimeter von ihr entfernt, plötzlich, weil sie sich in die Sklera einsenken und diese durchsetzen, um in Corpus ciliare und Iris einen grossen Teil der Circulation zu besorgen. Ihre Durchtrittsstelle ist häufig etwas pigmentiert und dadurch deutlicher sichtbar. Sie werden die vorderen Ciliargefässe genannt im Gegensatz zu den auf der Rückseite des Bulbus in die Chorioidea eintretenden hinteren Ciliargefässen. Bevor sie nun aber in der Sklera verschwinden, ramifizieren sie und diese Verzweigungen stehen miteinander im Zusammenhang, einen dichten Gefässnetzkranz rings um die Cornea bildend. Da sowohl die gröberen Stämmchen als auch ihre feineren Verästelungen um die Hornhaut herum unter der Bindehaut zwischen dieser und der Sklera liegen,[1]) lassen sie sich daher nicht mit der Bindehaut verschieben und haben eine mehr bläuliche Färbung, aus dem einfachen Grund, weil die sie bedeckende Bindehaut wie ein trübes Medium wirkt und dadurch einen bläulichen Ton schafft, der sich über das Rot des Blutes legt. Wenn wir Milch in dünner Schicht auf eine schwarze Tafel hingiessen, so erscheint diese blau und in ähnlicher Weise entsteht der Stich ins Bläuliche, den wir an den ciliaren Gefässen wahrnehmen.

Es ist nun weiter zu beachten, dass die oberflächlichen Gefässe der Conjunctiva und die tieferen der Episklera am Hornhautrand miteinander kommunizieren, sodass die Bindehaut durch feine Gefässe, welche aus dem episkleralen, pericornealen Gefässnetz in sie eintreten und in ihr (ge-

[1]) Hie und da liegt eine von aussen-unten oder von aussen (temporal) her gegen die Cornea ziehende vordere Ciliararterie eine Strecke weit in der Bindehaut und lässt sich mit dieser verschieben. In diesem Fall kommt das Gefäss von den Lidarterien her.

wöhnlich ziemlich gradlinig) nach hinten verlaufen (vordere Bindehautgefässe), auch Blut aus dem Ciliargefässgebiet erhält. So erklärt sich der Umstand, dass bei länger andauernder ciliarer Rötung allmählich auch die conjunctivalen Gefässe eine mehr oder weniger starke Hyperämie erleiden, wodurch sich dann beide Rötungstypen kombinieren. Umgekehrt führt aber anhaltende conjunctivale Hyperämie nicht so leicht zu ciliarer Rötung, so lange nicht die Cornea erkrankt.

Es besteht nämlich im ferneren die eigentümliche Einrichtung, dass, sobald die Cornea im mindesten, sei es durch eine Kratzwunde, einen Fremdkörper etc., sei es durch eine Entzündung, insultiert wird, sehr bald ringsherum gleichmässig die pericorneale Rötung auftritt und so den kundigen Untersucher sofort auf die Cornealläsion aufmerksam macht. Es kann die betreffende Verletzung oder Entzündung so klein sein, dass er dann vielleicht noch ziemlich lange danach suchen muss, aber die ciliare Rötung giebt den deutlichen Fingerzeig, zunächst die Cornea genau zu prüfen. Wird hier in der gleich näher zu schildernden Weise nichts Abnormes gefunden, so muss die Ursache der pericornealen Rötung in Form von Reizung oder Entzündung (Iritis, Cyclitis) in der Iris oder im Corpus ciliare gesucht werden.

Während das bisher Gesagte sich auf die ringsherum gleichmässige resp. das ganze Gefässgebiet beschlagende Rötung bezieht, haben wir nun noch die herdförmige Rötung in beiden Gefässbezirken zu betrachten. Sowohl die conjunctivale wie die ciliare Rötung kann lokalisiert, d. h. nur auf ein kleineres Gebiet beschränkt auftreten. In der Conjunctiva ist dies dann der Fall, wenn nicht ein diffus über die ganze Schleimhaut ausgebreiteter Prozess, z. B. ein akuter Katarrh, vorliegt, sondern eine herdförmige Läsion, z. B. eine kleine Wunde oder eine herdförmige Entzündung in Form einer Ekzempustel (Phlyctäne). Dann ist nur in der Umgebung dieser Verletzung oder dieses Entzündungsherdes, genauer gesagt in dem zu dieser erkrankten Stelle gehörigen Gefässgebiet

Hyperämie vorhanden und zwar also oberflächliche, gelbrote.

Anders wenn eine lokalisierte ciliare Injektion vorhanden ist. Dann haben wir es mit mehr bläulicher, düsterer Rötung zu thun, deren Gefässe als solche nur undeutlich sichtbar sind und die sich auch durch Druck z. B. vermittelst des auf das Augenlid gelegten Fingers viel schwerer wegdrängen lässt, als das bei der lokalisierten conjunctivalen Rötung der Fall ist. Die herdförmige ciliare Rötung entspricht der Entzündung der Sklera, die mit Vorliebe herdförmig auftritt, oder einer tiefgehenden, nicht frischen Wunde dieser Membran.

Diesen Gefäss- resp. Rötungsverhältnissen verdankt der geübte Untersucher in erster Linie jenen raschen Aufschluss über die Natur eines vorhandenen Leidens, der den ungeübten in Erstaunen setzt. Jener sieht z. B. schon auf Distanz, dass ein Conjunctivalkatarrh vorhanden ist, weil im inneren Winkel an Carunkel, Plica semilunaris und angrenzender Skleralbindehaut eine abnorme Rötung auffällt. Er wird in einem anderen Falle, geleitet durch die ciliare Rötung, den Sitz der Entzündung oder Verletzung rasch in der Cornea finden, obschon die kranke Stelle kaum zu sehen ist. Dabei werden natürlich die weiteren Merkmale des betreffenden Krankheitsprozesses sofort auch aufgesucht und in kürzester Frist die Diagnose formuliert, ja sogar die Aetiologie des Uebels auch gleich festgestellt. Es tritt z. B. ein Kranker ins Zimmer, der schon gleich am charakteristischen Defluvium capillorum und an einigen roten Flecken an der Stirn längs der Haargrenze den Verdacht erweckt, dass er Syphilis habe. Er hat an einem Auge ciliare Rötung, die weitere Inspektion ergibt, dass die Pupille nicht rund, sondern unregelmässig mit ins Pupillargebiet einspringenden Zacken versehen ist und dass auf der Iris gelblich-rote, verdickte Stellen zu sehen sind: Iritis syphilitica ist festgestellt und zwar in kürzerer Zeit als das Lesen dieses Beispieles erfordert.

Doch wir wollen der weiteren Untersuchung nicht vorgreifen, sondern zunächst schildern, auf welche Weise nun

vor Allem die so wichtige Cornea, die so häufig den Arzt beschäftigt, untersucht wird.

Da haben wir auf zweierlei ganz besonders zu achten, erstens auf die Oberflächenverhältnisse und zweitens auf die Durchsichtigkeit.

Bekanntlich spiegelt die Oberfläche der normalen Cornea als kleiner Convexspiegel die vor ihr befindlichen Gegenstände in einem scharfen aufrechten verkleinerten Bilde, das die bekannten Verzerrungen der Convexspiegel aufweist. So sehen wir denn z. B. die Fensterseiten und die Fenstersprossen im Corneaspiegelbild des vor uns sitzenden Patienten leicht gebogen statt gerade verlaufen, aber wir sehen sie scharf und sauber in der Zeichnung, vielleicht auch dazu noch unser eigenes Bild oder das Bild eines Baumes, der draussen vor dem Fenster steht. Den Fensterreflex nun benützen wir zur Prüfung der Oberfläche der Hornhaut auf ihre Normalität, indem wir ihn auf der ganzen Cornea herumführen. Zu dem Zweck lassen wir unseren Finger fixieren und führen ihn nach rechts, links, oben, unten, indem wir stets das Reflexbild auf der Hornhaut im Auge behalten, sodass wir die leichtesten Störungen an ihm wahrnehmen können. Solche sind nun gar nicht selten zu beobachten. Sie können verschiedener Art sein.

1. Es wird an einer mehr oder weniger grossen Stelle der Hornhaut das Spiegelbild, ohne verzerrt zu werden, einfach unscharf; wir erkennen sofort, dass an dieser Stelle die Oberfläche matt ist, wie behaucht aussieht und ebenso schlecht spiegelt, wie eine behauchte Fensterscheibe. Solche matte Stellen entsprechen in der Regel Entzündungsbezirken. Ist die ganze Cornea matt, so haben wir es entweder mit einer die ganze Membran beschlagenden Entzündung zu thun oder dann mit Glaucom. Das Wesen dieser Mattheit werden wir später kennen lernen. Aber schon hier wollen wir mit Nachdruck darauf hinweisen, dass man in sehr vielen Fällen an dieser Mattheit allein schon das Glaucom erkennen resp. wenigstens vermuten kann und so auf den richtigen Weg zur Diagnose geleitet wird. Deshalb ist es

so ungemein wichtig, die Spiegelungsverhältnisse der Hornhaut zu beachten.

2. Es kann der Reflex in der Weise gestört sein, dass das Bild des Fensters zwar gut gespiegelt wird, aber so verzerrt in der Form, wie es unter normalen Verhältnissen nicht der Fall ist. Dabei kann sich die Verzerrung nur auf ein kleines Gebiet des Fensterreflexes beschränken oder aber auf das ganze Spiegelbild. Im ersteren Fall werden wir beim genaueren Zusehen uns leicht davon überzeugen, dass der verzerrten Stelle des Spiegelbildes eine kleine Stelle der Hornhaut entspricht, die zwar oberflächlich glatt, aber nicht von normaler Krümmung, entweder etwas vertieft oder etwas erhöht, vielleicht auch ganz plan ist. Im letzteren Fall spricht man auch von einer Facette. Ferner kommt es vor, dass nicht nur an einer beschränkten Stelle der Hornhaut Verzerrung des Reflexes zu sehen ist, sondern überall. Dabei ist zweierlei möglich. Einmal rührt dies davon her, dass ihre ganze Oberfläche uneben, höckerig oder mit zahlreichen flachen Stellen besetzt ist. Das kann z. B. die Folge wiederholter Geschwürsbildung sein. Andererseits aber kommt es, wenn auch seltener, vor, dass die unrichtige Spiegelung im ganzen Bereich der Cornea einer totalen unrichtigen Krümmung derselben zufällt, indem sie mehr oder weniger stark kegelförmige Krümmung besitzt, was man Keratoconus nennt. In einem solchen Fall ist der Fensterreflex, der von der Spitze resp. Kuppe des Conus gespiegelt wird, ganz klein, dagegen langgestreckt und nach dem Cornearand hin breiter werdend, wenn die seitlichen Partien, die zwischen Mitte und Rand der Hornhaut liegen, spiegeln. Der das Sehen stark störende Keratoconus wird bei Beobachtung der Spiegelung der Hornhaut am leichtesten und sichersten entdeckt, sodass auch deshalb die Einübung des Auges auf die Beurteilung des Cornealreflexes von grosser Wichtigkeit ist.

3. Unter Umständen kombinieren sich die Mattheit und die gröbere Unebenheit, indem matte, mehr oder weniger rauhe Vertiefungen (z. B. frische Geschwüre) oder matte Erhebungen (z. B. aufgelagerte Fremdkörper), oder

rauhe Erhebungen (z. B. epitheliale Neubildungen) vorhanden sind. Die so oft den Praktiker beschäftigenden kleinen Fremdkörper auf der Hornhaut können immer an einer, wenn auch noch so kleinen Störung des Oberflächenreflexes erkannt werden.

Dabei ist in manchen Fällen auf eines zu achten. Feine Unebenheiten oder Rauhigkeiten der Hornhaut (z. B. infolge feiner Ekzemeruption) können besser wahrgenommen werden, wenn die Cornea momentan nicht von Thränenflüssigkeit überschwemmt ist. Man muss also da, wo starkes Thränen besteht, die Flüssigkeit, indem man die Lider auseinanderhält, erst etwas ablaufen lassen, bevor man die genauere Inspektion vornimmt.

Hat der Untersucher in besagter Weise die Oberflächenverhältnisse der Cornea untersucht, so wendet er sich nunmehr zur Prüfung ihrer Durchsichtigkeit. Diese wird häufig durch Krankheitsprozesse gestört, ganz besonders durch Entzündungen. Die dabei in das Hornhautgewebe einwandernden farblosen Blutkörperchen veranlassen, herdförmig oder diffus, eine grauliche Trübung, die je nach der Stärke und dem Charakter der Entzündung vom kaum sichtbaren blaugrauen Schimmer bis zum undurchsichtigen grauweissen Fleck variieren und in den Fällen, wo es sich um eitrige Entzündung handelt, sogar einen ausgesprochenen gelben Ton annehmen kann. Für dieses missfarbige, gelbliche Grau muss man sein Auge ganz besonders gut einschulen, sodass man auch geringe Grade dieser ominösen Entzündungstrübung wahrnimmt, denn der dadurch ausgesprochene eitrige Charakter giebt der Erkrankung eine wesentlich schlimmere Bedeutung. Für die Wahrnehmung solcher gelblicher Färbung eines Infiltrates ist das Tageslicht geeigneter, als das künstliche Licht.

Weitere und zwar rötliche Verfärbung von graulichen Stellen in der Hornhaut kommt dadurch zustande, dass sich in den Bereich der entzündlichen Infiltration neugebildete Gefässe vom Hornhautrand her hineinziehen und hier sich mehr oder weniger fein verzweigen, oft so zart, dass nur ein roter Schimmer entsteht. Gewöhnlich sieht

man aber doch mit blossem Auge wenigstens die gröberen Stämmchen.

Es giebt nun aber auch Trübungen, mit oder ohne Gefässe, die nicht durch frische Infiltration gebildet werden, sondern durch alte Narben, die Folgen früherer Infiltrate, namentlich solcher, die zu geschwürigem Zerfall führten. Diese Narbentrübungen können so stark grau-weiss aussehen, dass man sie Weissflecke oder Leukome nennt. Schwächere derartige Maculae Corneae sind aber in der grauen Färbung den frischen Infiltraten so ähnlich, dass der Anfänger Mühe hat, sie von solchen zu unterscheiden, aber nur dieser; denn der Erfahrene weiss, dass ein frisches entzündliches Infiltrat, ob es nun herdförmig oder diffus sei, immer eine matte Oberfläche besitzt, während die alte Macula gut spiegelt. Hieraus ergiebt sich wiederum der Wert des genauen Studiums der Spiegelungsverhältnisse der Hornhaut. Denn es ist durchaus nicht gleichgültig, ob man eine alte Trübung mit einer frischen Hornhautentzündung verwechselt. Uebrigens haben ausserdem die alten Trübungen in der Regel einen leichten Stich ins Bläuliche. Zuverlässiger für die Beurteilung ist aber die glatte Oberfläche.

Die Wichtigkeit der richtigen Beurteilung von Hornhauttrübungen auf ihr Alter wird immer grösser, je mehr die Unfallversicherung sich verallgemeinert. Denn es kommt oft vor, dass Unfallversicherte eine schon lange vorhandene Trübung einer erneuten Verletzung zur Last legen, um auch für den alten, jetzt nicht in Betracht fallenden Schaden Entschädigung verlangen zu können. Ein anderes Beispiel aus der gewönlichen Praxis möge die Bedeutung der genauen Untersuchung von Hornhauttrübungen weiter illustrieren. Ein Patient zeigt ciliare Rötung, sodass zunächst an eine Hornhauterkrankung zu denken ist. In der That ist eine umschriebene Hornhauttrübung vorhanden, die Diagnose Keratitis könnte also stimmen umsomehr, als auch über Schmerz im Auge geklagt wird. Die Oberfläche dieser Trübung ist aber bei genauerer Besichtigung ganz glatt,

die weitere Untersuchung ergiebt ferner, dass die Pupille nicht ganz rund, dass die Iris verfärbt und trüb ist und es handelt sich schliesslich um eine Regenbogenhautentzündung (Iritis). Die Hornhauttrübung ist eine alte Macula von Entzündung in früher Jugend herrührend und es imponiert dem Patienten in zweckmässigster Weise, wenn man ihm sofort sagt, er habe früher schon einmal eine Entzündung an diesem Auge gehabt.

In allen den Fällen nun aber, wo die Regenbogenhaut graue oder blaue Färbung besitzt, von der sich die gleichfarbigen Hornhauttrübungen nicht deutlich abheben, stösst die Beurteilung der Durchsichtigkeitsverhältnisse der Hornhaut auf Schwierigkeiten und nur die vor der schwarzen Pupille liegenden Trübungen werden deutlich wahrgenommen. Man thut daher gut, in diesen Fällen die Klarheit der Hornhaut auch noch vermittelst des gleich zu besprechenden künstlichen Lichtes zu prüfen, was übrigens auch in den Fällen mit dunkler Iris nicht versäumt werden darf, weil die Anwendung des seitlichen Lichtes in besonders scharfer Weise uns in diesen Verhältnissen orientiert.

Einstweilen untersuchen wir aber unseren Patienten immer noch im gewöhnlichen Tageslicht weiter und gelangen nun zu der vorderen Kammer und ihrer hinteren Begrenzung, der Iris und Linse.

Da haben wir denn zunächst namentlich darauf zu achten, ob die vordere Kammer normale Tiefe hat oder ob sie abnorm tief oder seicht sei. Wir müssen also den Abstand der Iris von der Hornhaut prüfen und die beiden Augen dabei mit einander vergleichen. Es kann auch vorkommen, dass z. B. die temporale Hälfte der vorderen Kammer ganz seicht, die nasale abnorm tief ist. Dies würde meistens darauf hinweisen, dass die Linse schläfenwärts verschoben ist. Man wird dann an der nasalen Iris bei Bewegungen des Auges ein leichtes Zittern oder Schlottern wahrnehmen. Diese wichtige Erscheinung kann sich auch im Gebiet der ganzen Iris zeigen, namentlich wenn die Linse ganz fehlt, indem sie vielleicht in den Glaskörper versunken ist.

Abnormer Inhalt der Vorderkammer also Exsudat von graulicher und gelber Färbung, Blutansammlungen etc. dürfen ja nicht übersehen werden. Namentlich ist eine auch noch so schmale gelbliche Linie, welche im untersten Theil der Vorderkammer die Anwesenheit von Eiter verkündet, welche Erscheinung mit dem Namen Hypopyon bezeichnet wird, von grösster und zwar schlimmer Bedeutung.

Gelegentlich können auch Fremdkörper in der Vorderkammer wahrgenommen werden.

Ganz besonders an der Iris können wir pathologische Verfärbungen bei Tageslicht meist besser wahrnehmen, als bei mehr oder weniger gelbem künstlichem Licht, z. B. die Verfärbung der Iris bei ihrer Entzündung. Dabei müssen wir oft die normale Färbung des anderen Auges zum Vergleich heranziehen (denn ungleiche Färbung beider Regenbogenhäute kommt zwar vor, aber nicht häufig).

Ganz besonders wichtig ist es dann, die Pupille beider Augen genau mit einander zu vergleichen und auf ihre Grösse, Reaktion und Form zu prüfen. Bekanntlich kann Ungleichheit der beiden Pupillen ein ungeheuer wichtiges Symptom bilden, dessen Bedeutung (bei Paralyse und Tabes) weit über das Sehorgan hinausreicht. Mit den Grössenverhältnissen eng verknüpft sind gewöhnlich die der Reaktion auf Licht und Convergenz. Durch abwechselndes Belichten und Beschatten mit der Hand lässt sich wenigstens eine vorläufige Orientierung gewinnen, die dann noch durch die Untersuchung mit künstlichem Licht ergänzt werden kann, in vielen Fällen ergänzt werden muss.

Auch über die Form der Pupille bekommen wir häufig bloss eine vorläufige Auskunft, die genauere fällt meistens ebenfalls der Betrachtung im Dunkelzimmer zu.

Werthvoll ist dagegen das Tageslicht nun noch für die Beurteilung der Färbungsabnormitäten, welche im Bereich der Pupille also in Linse und Glaskörper sich zeigen können. Bläulich-graue bis grau-weisse Fleckchen und Streifen im Pupillargebiet weisen auf Staartrübung der Linse hin, während wir bezüglich eines leichten, manchmal auch ziemlich starken grauen Schimmers, der bei älteren Leuten

etwa aus der Tiefe der Linse hervorschimmert, sehr vorsichtig sein müssen. Sehr oft diagnosticieren Unerfahrene deshalb Staar, während es sich keineswegs darum, sondern nur um den verstärkten Reflex handelt, den die sklerosierte, gealterte Linse produziert. Man darf Staar erst mit Sicherheit annehmen, wenn die bald zu erwähnende Untersuchung im durchfallenden künstlichen Licht deutlich Trübungen in der Linsensubstanz aufweist.

Wichtig ist im Ferneren bei der Betrachtung im Tageslicht noch das, was allenfalls aus der Tiefe des Auges resp. aus dem Glaskörper herausleuchtet. Man sieht da gelegentlich gelbe, rötliche, braune, graue oder grau-blaue Reflexe hervorschimmern, die meistens ganz erhebliche Bedeutung beanspruchen, so vor allem der in Tab. 38 a abgebildete, der die Anwesenheit einer höchst bösartigen Geschwulst der Retina anzeigt. Es können aber auch entzündliche Exsudate im Glaskörper oder massige Blutungen ähnliche Bilder hervorrufen, bei letzteren pflegt mehr oder weniger die rötliche Färbung des Blutes wahrnehmbar zu sein.

Damit ist nun die Besichtigung des Auges im Tageslicht gewöhnlich erschöpft. Sie wird am besten mit der

2. Spannungsprüfung des Augapfels

abgeschlossen, wobei also die Höhe des intraocularen Druckes untersucht wird und zwar zunächst mit den Fingern, in ähnlicher Weise, wie wir die Consistenz eines Gebildes oder wie wir einen Tumor auf Fluktuation prüfen. Damit diese äusserst wichtige Untersuchung richtig ausfällt, ist es zweckmässig, Folgendes genau zu beachten.

Man lässt den zu Untersuchenden geradeaus oder höchstens soweit nach abwärts blicken, dass der Untersucher die beiden Zeigefinger mit ihren Spitzen nahe beieinander auf das obere Lid legen und die Gegend zwischen dem oberen Cornealrand und dem Aequator bulbi befühlen kann. Nun wird abwechselnd mit dem einen der beiden auf dem Augapfel liegen bleibenden Finger ein leichter Druck ausgeübt, wobei jeweilen der nicht drückende Finger den Bulbus, der sonst rollen oder zur Seite weichen könnte,

etwas fixirt. Dabei sollen die Arme des Untersuchers in möglichst bequemer Stellung und in völlig symmetrischer Haltung sich befinden, sodass in den Muskeln beider Arme gleiche Muskelspannung vorhanden ist. Zu dem Zwecke muss man mitten vor dem untersuchten Auge sitzen oder stehen, nicht seitlich davon. Denn bei symmetrischer Haltung der Arme und Hände wird das feine Fühlen, das hier erforderlich ist, entschieden erleichtert. Weil man ferner mit den symmetrischen Teilen beider Zeigefingerspitzen am feinsten vergleichend fühlt (jeder Finger giebt uns ja beim abwechselnden Druck Kunde von der vorhandenen Resistenz), ist es besser, die beiden Zeigefinger zu benützen, nicht den zweiten und dritten Finger derselben Hand. Dass man das zu untersuchende Auge nicht stark nach abwärts blicken lassen darf, hat seinen Grund darin, dass dabei die Spannung im Auge zunehmen kann und zwar infolge des Druckes der äusseren Augenmuskeln. Der Rectus inferior und der Obliquus superior pressen den Bulbus, indem sie ihn nach abwärts rollen, und dasselbe thun die Heber, weil diese gedehnt und dadurch an den Augapfel angepresst werden. Diese Drucksteigerung ist zwar gering, kann aber doch das Urteil fälschen.

Bei Kranken, welche während dieser Untersuchung die Lider fest schliessen, namentlich bei schreienden Kindern, bekommt man kein richtiges Resultat, weil die kontrahierten Augenlidmuskeln abnorme Resistenz hervorrufen. Bei Erwachsenen kommt man gewöhnlich durch Zureden und recht behutsame Untersuchung des manchmal auf Druck etwas empfindlichen Bulbus doch zum Ziel. Bei Kindern muss man sich, falls man begründeten Verdacht hat, es sei Drucksteigerung da (behauchte Cornea etc.) ja nicht scheuen, die Narkose vorzunehmen, die ja bei Kindern gewöhnlich leicht und ohne grosse Gefahr zu erlangen ist.

Bei Einübung der so wichtigen Tensionsprüfung thut man gut, notorisch normale Augen soviel wie möglich zum Vergleich zu benützen und überhaupt die Resistenzverhältnisse normaler Augäpfel durch häufiges Betasten sich geläufig zu machen.

Die Prüfung des intraocularen Druckes vermittelst der Finger ist natürlich insofern nicht genau, als das Resultat rein der subjektiven Schätzung des Untersuchers anheimfällt und diese Schätzung Erfahrungssache ist. Während bei starker Drucksteigerung oder abnormer Weichheit des untersuchten Auges ein Zweifel über die Abnormität trotzdem kaum entstehen kann, ist dies anders bei geringen Abweichungen von der Norm, die überdies individuell etwas schwankt, sodass z. B. jugendliche Augen sich meist etwas weicher anfühlen als alte Augenmit rigid gewordener Sklera.

Auch hier macht eben Uebung und Erfahrung den Meister, sodass der Geübte sich in der Regel doch über den vorhandenen Druck orientieren und die Instrumente, welche für die Messung des intraocularen Druckes konstruiert wurden, gewöhnlich nur in Ausnahmsfällen in Gebrauch ziehen wird. Denn diese Instrumente, Tonometer genannt, haben auch ihre Fehlerquellen, sind umständlich und nicht immer anwendbar. Am brauchbarsten dürfte, soweit meine Erfahrung reicht, das Instrument von A. Fick und das von Maklakow sein, die beide, wenn richtig gehandhabt, annähernd genaue Resultate liefern. Das Tonometer von Fick bedarf aber zweier Untersucher, wenn die Messung genau sein soll und muss mit Sorgfalt angewendet werden. Einfacher und leichter ist die Methode von Maklakow.

Das Ideal der Druckmessung wäre natürlich, in jedem einzelnen Falle rasch die Höhe der Quecksilbersäule in Millimetern angeben zu können, welche dem momentanen Druck im Auge entspricht. Statt dessen begnügt man sich bei der Fingerprüfung, die Druckzunahme mit T + 1, T + 2 und T + 3, die Druckverminderung mit T — 1, T — 2 und T — 3 zu bezeichnen, wobei + 3 ungefähr bedeutet, dass der drückende Finger keine fühlbare Vertiefung im Auge mehr hervorzubringen vermag, während T — 3 sagen soll, dass der tastende Finger keine Resistenz mehr fühlt, der Bulbus „breiweich" ist.

Die Untersuchung wird nun in sehr vielen Fällen so fortgesetzt, dass entweder die Besichtigung des Auges vervollständigt wird durch die Untersuchung bei künstlichem Licht oder dass nun die Funktionsprüfung begonnen wird. Es wird dies davon abhängen, ob letztere nötig oder überhaupt möglich sei. Da wo Lidkrampf, Thränen, starker Schmerz, eine schwere Verletzung die Sehprüfung momentan unmöglich macht, wird sie verschoben. Nur bezüglich der haftpflichtigen Unfälle möchte ich den Rat geben, wenn immer möglich trotz allfälliger Schwierigkeiten eine Seh-

prüfung und zwar an beiden Augen vorzunehmen. Die meisten Versicherten simulieren bei der ersten Untersuchung nicht, während sie dies später gern thun und es ist in diesen Fällen oft von besonderem Wert, die Sehschärfe des unverletzten Auges rechtzeitig zu kennen.

Falls wir zur Funktionsprüfung schreiten, die auch im Gegensatz zu der bis jetzt geschilderten objektiven Prüfung die subjektive genannt wird, weil wir dabei auf die Angaben des Patienten angewiesen sind, so nehmen wir am besten zunächst die Prüfung der Sehschärfe vor.

3. Die Sehprüfung.

Die Sehschärfebestimmung wird selbstverständlich zunächst an jedem Auge für sich vorgenommen, zum Schluss auch noch binocular.

Es ist zweckmässig, wenn man sich angewöhnt, in der Regel zuerst das rechte und dann das linke Auge zu untersuchen und die Notierung ins Protokoll auch in dieser Reihenfolge vorzunehmen, weil man sich so später bei Durchsicht der Krankengeschichte besser orientiert.

Die Sehprüfung geschieht immer zugleich mit der Korrektion eines allfälligen Refraktionsfehlers (Kurzsichtigkeit, Uebersichtigkeit, Astigmatismus), erfordert also einen Brillenkasten.

Ferner bedürfen wir vor Allem genügenden Lichtes, damit die Zeichen, mit denen wir die Sehschärfe feststellen — meistens sind es Buchstaben — genügend belichtet werden. Wir werden also die Probezeichen so einem Fenster gegenüber oder neben einem Fenster aufhängen, dass sie von diesem gutes Licht empfangen. Ob die Belichtung eine genügende sei, können wir daran erkennen, dass wir selbst die unserer Sehschärfe entsprechenden Zeichen ganz bequem entziffern können. Es ist unerlässlich, diese Kontrolle beständig auszuüben. Denn sobald die Belichtung ungenügend wird, sinkt die Sehschärfe, sodass der Ausspruch von Schweigger ganz treffend ist, die Besserung des Sehens, welche wir bei wiederholter Untersuchung eines Kranken finden, entspreche unter Umständen vielmehr

einer Besserung der Witterung als einer Besserung der Erkrankung.

Sobald daher das Tageslicht nicht ausreicht, um eine gute Beleuchtung der Probetafel zu erzielen, muss zu deren künstlicher Beleuchtung geschritten werden, wobei darauf zu achten ist, dass vermittelst eines geeigneten Schirmes etc. die hiefür benützte Lichtquelle (man kann unter Umständen dieselbe gebrauchen, welche nachher für die ophthalmoskopische Untersuchung benützt wird) nur die Tafel und nicht auch die Augen des Untersuchten belichtet. Dessen Augen müssen vielmehr unter allen Umständen bei der Sehprüfung vor dem Einfall stärkeren Lichtes irgendwelcher Art geschützt sein.

Um die Probezeichen gut beleuchtet zu haben, kann man auch eine durchsichtige Tafel benützen und ans Fenster hängen, diesem gegenüber in geeigneter Distanz einen Spiegel anbringen und nun die in diesem sich spiegelnden Zeichen entziffern lassen. Man geniesst dann den weiteren Vorteil, dass man neben dem Patienten und neben der Tafel bleibt und ihm die Buchstaben etc. zeigen kann, die er lesen soll, was oft notwendig ist. Ferner können wir so in einem kleinen Zimmer die für die Prüfung nötige Distanz der Tafel von dem Patienten erzielen, was von Belang ist. Transparente Tafeln sind im Handel zu haben, teils auf Glas, teils auf durchsichtigem Papier angebracht.

Das Verständnis für die nun folgende wichtige Untersuchung der Sehschärfe ergiebt sich aus Folgendem. Gesetzt wir wollten mit einem möglichst einfachen Zeichen das Sehen prüfen, indem wir z. B. die Zahl unserer vor dem schwarzen Rock ausgespreizten Finger vom Patienten angeben lassen, so wäre dies für ein normales Auge ein so grobes Zeichen, dass wir uns auf eine grosse Distanz und zwar auf etwa 50 Meter von diesem entfernen müssten, bevor die Finger ihm undeutlich würden. Dies wäre die Grenze; würden wir uns weiter entfernen, so würde das normale Auge nicht mehr sicher die Finger erkennen. Würde ein anderes nun dieselben Finger nicht weiter als in 25 Meter sicher zählen, so hätte dieses Auge offenbar

die halbe Sehschärfe oder 25/50, weil man sich ihm um die Hälfte der Distanz annähern muss, damit es das Gleiche noch sieht. Würde man einem Auge bis auf 10 Meter entgegenkommen müssen, damit es die Finger noch zählen könnte, so wäre die Sehschärfe offenbar gleich dem 5. Teil der Norm = 10/50, und bei 5 Meter wäre die Sehschärfe 5/50 oder 1/10. Wir können also die Sehschärfe durch einen Bruch ausdrücken, dessen Zähler die grösste Distanz angiebt, in welcher der **Untersuchte** das Prüfungszeichen noch erkennt und dessen Nenner die grösste Distanz angiebt, in der das **Normalauge** dieses Zeichen noch erkennt, also die Normaldistanz dieses Zeichens. Sie beträgt für die Finger 50 Meter. Für die Norm wäre der Bruch somit 50/50 = 1, die abnorme Sehschärfe wäre ein Bruchteil von 1.

Wollten wir bei der Sehprüfung so verfahren, so wäre dies Hin- und Herlaufen mit den ausgespreizten Fingern in einer 50 Meter langen Bahn sehr beschwerlich. Man richtet die Sache deshalb so ein, dass nicht die Distanz, in der untersucht wird, wechselt, sondern die Grösse des Probezeichens. Wir benützen Probezeichen von verschiedener Normaldistanz. Wollen wir z. B. ein für alle mal auf die Distanz von 5 Meter die Probe anstellen, so müssen wir offenbar zunächst für diese Distanz ein Zeichen als Norm aufstellen, das 10 mal kleiner ist als die ausgespreizten Finger. Es wären das z. B. Buchstaben, die eine Höhe von 7,5 Millimeter besitzen. Solche Buchstaben kann ein normales Auge in 5 Meter gerade noch lesen, ihre Normaldistanz ist also 5 Meter und wir setzen nun diese Zahl über eine Reihe solcher Buchstaben, die wir unten auf der Probetafel anbringen.

Darüber kommt eine Reihe Buchstaben, die doppelt so gross sind, die also ein normales Auge in der doppelten Distanz = 10 Meter noch lesen müsste. Diese bezeichnen wir mit ihrer Normaldistanz 10. Liest ein Auge bloss diese noch, nicht mehr die mit 5 bezeichneten, so hat es

eine Sehschärfe von bloss 1/2 oder obigen Bruch benützend schreiben wir 5/10.

Darüber setzen wir eine Reihe Buchstaben, die 3 mal so gross sind, als die 7,5 mm hohen Buchstaben, die also ein normales Auge noch in der dreifachen Distanz von 15 Meter gerade noch lesen könnte. Diese bezeichnen wir mit ihrer Normaldistanz 15. Liest ein Auge bloss diese noch, nicht aber kleinere, so hat es offenbar Sehschärfe 1/3 oder gemäss obigem Bruch 5/15.

Darüber setzen wir eine Reihe Buchstaben, die 4 mal so gross sind, wie die von 7,5 mm Grösse und bezeichnen sie mit ihrer Normaldistanz = 20. Liest ein Auge bloss diese noch, die also ein normales Auge in der vierfachen Distanz = 20 Meter lesen würde, so hat es offenbar Sehschärfe 1/4 oder 5/20.

Dann folgt eine Reihe, die 6 mal und darüber ein ganz grosser Buchstabe, der 10 mal so gross ist, als die von 7,5 mm und diesen beiden würde dann entsprechen eine Sehweite von 1/6 = 5/30 und 1/10 = 5/50. Für die 6 mal so grossen wäre die Normaldistanz 6 mal 5 = 30, und mit 30 werden diese überschrieben, während der oberste Buchstabe analog mit 50 bezeichnet wird. Er würde dem Fingerzählen entsprechen.

Nun können wir, indem wir diese Probetafel ruhig in 5 Meter hängen lassen, die Bruchteile der Sehschärfe von 5/10, 5/15, 5/20, 5/30 und 5/50 oder 1/2, 1/3, 1/4, 1/6 und 1/10 messen. Wir könnten aber auch die Tafel in 10 Meter Distanz authängen und würden einfach obigen Bruch wieder in besagter Weise benützen, 10/10 = 1, 10/15 = 2/3, 10/20 = 1/2, 10/30 = 1/3 notieren, je nachdem der Untersuchte noch liest.

Wir sehen also, dass immer über den Bruchstrich die Meterzahl gesetzt wird, in der die Tafel vom Untersuchten entfernt ist und unter den Bruchstrich die Meterzahl, welche der über der Buchstabenreihe befindlichen Normal-Distanz derselben entspricht. Beispiel: es hängt die Tafel in 5 Meter. Wird nun gelesen bis und mit der Reihe, über der 15 steht, so beträgt die Sehschärfe = 5/15 oder 1/3.

Noch fasslicher und einfacher lautet die Regel: Zuerst, über den Strich notieren wir die Distanz, die dem Patienten zukommt, unter den Strich die Distanz, die uns, dem Normalen, für dasselbe Zeichen zukommt.

In dem vorigen Beispiel liest der Untersuchte die Zahl, die der Normale in 15 Meter erkennt, bloss in 5 Meter, also in $^1/_3$ der Normaldistanz, also hat er bloss $^1/_3$ Sehschärfe.

Dieses ungemein praktische System der Sehprüfung verdanken wir Snellen und es sind seine eben geschilderten Sehprüfungstafeln (in jeder Buchhandlung erhältlich) allgemein verbreitet, jedenfalls aber wird jetzt immer nach seinem System geprüft, ob man nun seine Tafeln oder solche benützt, die von anderen Autoren nach gleichem Prinzip zusammengestellt worden sind. Diese anderen Tafeln erlauben noch kleinere Bruchteile zu messen oder den Bruch als Dezimalbruch anzuschreiben etc.

Hängt man eine transparente Tafel dicht neben dem Untersuchten ans Fenster und den Spiegel in 5 Meter Distanz ihr gegenüber, so ist natürlich die mit 10 bezeichnete Reihe die Normalreihe resp. man muss dann, da die Buchstaben sich faktisch in 10 Meter vom Untersuchten befinden, als Zähler die Zahl 10 setzen.

Für solche, die nicht lesen können, besonders Kinder, benützt man nicht Buchstaben, sondern Gabeln E ш m in verschiedener Stellung und von der Grösse, die die Buchstaben hätten. Diese Gabeln haben ausserdem den Vorteil, dass sie alle in der Form gleich sind, während bei den Buchstaben die einen leichter zu lesen sind, (V A O L), die anderen schwerer (B R Z N). Doch hat die verschiedene Lesbarkeit der Buchstaben auch einen Vorteil und zwar bei der Untersuchung von Simulanten. Wird nämlich von einem Untersuchten eine Linie sammt allen schweren Buchstaben prompt gelesen, so liest er immer auch in der folgenden Linie noch einen oder mehrere von den leichten. Geschieht dies nicht, so ist des Verdacht auf Simulation oder Aggravation (Uebertreibung einer Sehstörung) gerecht-

fertigt. Bestätigt wird die unrichtige Angabe des Untersuchten, wenn bei der weiteren Prüfung sich bei verschiedener Distanz der Prüfungstafel verschiedene Bruchwerte ergeben. Bei dem, der richtige Angaben macht, wird immer annähernd derselbe Wert resultieren, also z. B. $^3/_{15}$, $^2/_{10}$, $^1/_5$ wenn wir in 3 oder 2 oder 1 Meter untersuchen. Der Simulant dagegen wird bei Annäherung der Probetafel bessere oder die gleiche Sehschärfe anzugeben die Neigung haben. Bei Simulation wird also die Tafel abgehängt und in verschiedener Distanz vom Untersuchten aufgepflanzt.

Dasselbe kann man auch thun, wenn der Untersuchte nicht einmal den obersten Buchstaben mehr sieht. Zweckmässiger ist es aber in diesem Falle, die ausgespreizten Finger zählen zu lassen und ins Protokoll zu notieren „Fingerzählen in 0,2 oder 2 oder 4 u. s. w. Meter." Werden auch keine Finger mehr gezählt, so sieht man nach, ob der Patient noch Handbewegungen in 0,2, 0,5 etc. Meter wahrnimmt und notiert „Handbewegungen in . . Metern." Werden auch keine Handbewegungen mehr wahrgenommen, so untersucht man im Dunkelzimmer, ob noch der Lichtschein einer Kerze oder Lampe gesehen wird, die man abwechselnd deckt und freilässt und in welcher Distanz dies noch der Fall ist. Erst wenn aller Lichtschein fehlt, so reden wir von Blindheit oder Amaurose.

Für die Untersuchung der Funktion auf kurze Distanz, also bei der Akkommodationsprüfung, der Bestimmung der Altersbrille etc. benützen wir nicht einzelne Buchstaben sondern zusammenhängende Textproben mit verschieden grossem Druck. Sie sind den Buchstabentafeln in den Proben von Snellen u. A. beigegeben und annähernd nach denselben Grundsätzen konstruiert wie diese.

Obige Darstellung soll so fasslich wie möglich sein und weicht etwas von der sonst üblichen ab, welche kurz lautet: die Bestimmung der Sehschärfe besteht in der Bestimmung des kleinsten Winkels, unter dem das Auge gegebene Objekte noch in ihrer Form zu erkennen vermag. Diesen Winkel setzen wir bei gleichen Distanzen der Grösse des Objektes proportional, was für kleine Winkel genügend richtig ist. Für grössere Winkel ist die Grösse des Objektes als

doppelte Tangente des halben Winkels in Rechnung zu bringen. Wenn ich also oben sagte, die grösseren Buchstaben seien 3 oder 5 oder 10mal grösser als die von 7,5 mm, so war das nicht ganz genau, aber doch annähernd richtig. — Um den Sehwinkel in leicht vergleichbaren Massen auszudrücken, hat man seiner Bestimmung eine konventionelle Einheit zugrunde zu legen. Dafür wird ein Winkel von 5 Minuten angenommen zum Erkennen von Buchstaben, deren Dicke 1/5 ihrer Höhe beträgt. Der Abstand d, in welchem solche Buchstaben noch deutlich erkannt werden, dividiert durch die Entfernung D, in welcher sie unter einem Winkel von 5 Minuten erscheinen, drückt dann die Sehschärfe S. oder V. (Visus) aus: $V = \frac{d}{D}$

Der Winkel von 5 Minuten ist willkürlich angenommen und entspricht der mittleren Sehschärfe, der Durchschnittsnorm. Viele sehen noch unter kleinerem Gesichtswinkel deutlich, sie können also z. B. die mit 5 bezeichneten Buchstaben noch in 7,5, ja vielleicht sogar in 10 Meter entziffern. Diese hätten dann $1^1/_2$ und 2fache Sehschärfe.

Bei der Vornahme der Sehprüfung ist es von grosser Wichtigkeit, Folgendes zu beachten. Wenn bei der Prüfung z. B. des rechten Auges das linke, wie nötig, vom Sehen ausgeschlossen wird, so darf dies nicht so geschehen, dass die Hand oder die Finger aufs Auge gelegt werden, es wäre denn, dass die Hohlhand benützt würde, unter der das Auge offen bleibt. Besser ist es, dem Untersuchten gleich ein Brillen-Probegestell aufzusetzen, in dessen Fassung links eine Blech- (eventuell Papp-) Scheibe eingesetzt wird, die bei offenem Auge das Sehen unmöglich macht. Denn wenn ein Auge auch nur kurze Zeit mit der Hand oder den Fingern zugedrückt wird, ist nachher das Sehen infolge Druckes auf die Cornea, wodurch sie etwas uneben wird, gestört und man würde infolgedessen eine falsche Sehschärfe finden. Man überzeugt sich leicht von der Richtigkeit des Gesagten, wenn man selbst sich eine kurze Zeit das eine Auge so zudrückt.

Prüft man nun z. B. das rechte Auge, so notiert man zunächst was das Auge ohne Brillenglas sieht, also die unkorrigierte Sehschärfe. Beträgt diese nicht 1, so versucht man mit einem schwachen, dann mit stärkerem Concav- oder Convexglas die Sehschärfe zu bessern. Das schwächste Concav- oder das stärkste Convexglas, mit dem die beste Sehschärfe erzielt wird, giebt dann den Grad der subjektiven

Myopie oder der manifesten Hypermetropie an. Wird vermittelst dieser sphärischen Gläser die Sehschärfe nicht 1, so müssen noch Cylindergläser versucht werden. Man hält Cylinder plus oder minus 1,0 eventuell auch andere Cylinder in horizontaler, vertikaler oder in den beiden schiefen Richtungen vor das Auge und wird so bald finden, ob die Kombination von sphärischen mit cylindrischen Gläsern, eventuell letztere allein, die beste Sehschärfe ergiebt. Die Stellung der Axe des Cylinders wird am besten so notiert: Axe vertikal oder A. v. oder einfach ‖ ; Axe horizontal oder A. h. oder =; Axe oben x Grad temporal oder nasal, d. h. das obere Ende der Axe x Grad temporal oder nasal von der Vertikalen abweichend.

Die Notierung für die ganze Sehprüfung würde somit unter Umständen lauten:

R. 5/30 — 1,5 5/10 ⌓ cyl. — 0,75 ‖ S. 1.
L. 5/50 Gläser bessern nicht.

Am linken Auge dieses Patienten haben wir vielleicht schon bei der äusseren Besichtigung eine zentrale Hornhauttrübung gesehen, die uns die schlechte Sehschärfe von 1/10 erklärt oder wir finden bei der weiteren Untersuchung in einem anderen Fall den Grund der Amblyopie (Sehschwäche) in einer Erkrankung des Augengrundes.

Bei obiger Notierung sieht man R. die unkorrigierte Sehschärfe von 1/6, dann die Besserung durch ein sphärisches Glas auf ½ und schliesslich die weitere Besserung auf 1, welche das Cylinderglas zur Folge hat.

Was die Numerierung der Brillengläser anbelangt, so haben die Ophthalmologen ihr besonderes System. Während man sonst die Linsen nach ihrer Brennweite benennt, geschieht jetzt die Numerierung der Brillengläser nach ihrer brechenden Kraft. Als Einheit betrachtet man die Linse von 1 Meter Brennweite und mit Ausnahme der Gläser 0,5 und 0,75 sind die übrigen Gläser Vielfache der Meterlinse auch Dioptrie genannt. Eine Linse von 2 D hat also die doppelte brechende Kraft der Linse von 1 D und folglich die halbe Brennweite dieser = 0,5 Meter. Die Linse von 3 D hat die dreifache brechende Kraft und

demnach 1/3 der Brennweite der Meterlinse (Ml.) u. s. w. Denn die brechende Kraft einer Linse steht bekanntlich im umgekehrten Verhältnis zu ihrer Brennweite. Je kleiner diese um so grösser ist die brechende Kraft. Die Brennweite einer D-Linse finden wir, indem wir die Dioptrieziffer in 100 dividieren. Also ist z. B. für 3,0 D die Brennweite $\frac{100}{3{,}0} = 33{,}3$ cm oder für 8,0 D = 12,5 cm. Ferner wird für eine gegebene Brennweite z. B. von 10 cm die D gefunden, indem wieder in 100 dividiert wird: $\frac{100}{10} = 10$ D. Für 20 cm ist die Dioptriezahl 5,0 u. s. w. Die früheren Brillengläser hatten die stärkste Linse von 1 Zoll Brennweite zur Einheit und alle Gläser waren Bruchteile dieser Einheit. No. 1/2 hatte also 2 Zoll Brennweite, No. 1/3 hatte 3 Zoll etc. Die Benennung gab also die Brennweite (genauer: den Krümmungsradius) und die brechende Kraft zugleich an und hatte deshalb Bruchform. Die Ml. entspricht der alten Linse von 1/40. Es wird die Umrechnung von alten in neue oder von neuen in alte Numern so vorgenommen, dass man in 40 dividiert. 2 D ist also 1/20 alt und 1/8 alt ist 5,0 D neu. Die alten und neuen Gläser sind fast alle die gleichen, nur anders getauft.

Die mit den Brillengläsern durch die sog. subjektive Prüfung gefundene Refraktion oder brechende Kraft des Auges entspricht unter Umständen nicht genau den thatsächlichen Verhältnissen. Ueber diese kann nur die objektive Untersuchung vermittelst der ophthalmoskopischen Prüfung oder vermittelst der Methode von Schmidt-Rimpler oder vermittelst der Schattenprobe Aufschluss geben. Denn das Auge kann dadurch, dass es die Akkommodation in Thätigkeit setzt, die Myopie steigern oder die Hypermetropie vermindern. Ueber diese objektiven Methoden der Refraktionsprüfung findet sich das Nötige angegeben in meinem Grundriss und Atlas der Ophthalmoskopie, Bd. VII der Lehmann'schen Atlanten.

Nach Absolvierung der Sehprüfung wird nun in der Regel die Untersuchung bei künstlichem Licht im Dunkel-

raum vorgenommen und zwar beginnen wir diese immer zunächst mit der

4. Untersuchung bei seitlichem Licht

die ungemein wichtig ist, weil man damit im vorderen Abschnitt des Auges Dinge sieht, die auf keine andere Art gleich deutlich oder überhaupt wahrgenommen werden können, namentlich, wenn man damit noch die Betrachtung mit einer guten Lupe kombiniert.

Man stellt die Lampe, mit der nachher die ophthalmoskopische Untersuchung vorgenommen wird und die sich rechts seitwärts auf dem Tisch befindet, an den man sich mit dem Patienten setzt, so, dass sie seitwärts und etwas vor dem Untersucher steht. Es wird nun mit der 15—20 D starken Convexlinse, welche zum Augenspiegel gehört, das Licht der Lampe so auf das Auge dirigiert, dass die Stellen, welche man genauer besichtigen will, in den Focus der Linse kommen, an dem also die von der Linse gesammelten Lichtstrahlen ein intensiv leuchtendes kleines Flammenbild der benützten Lampe entwerfen. Die so beleuchteten Stellen der Hornhaut, Iris etc. werden nun nicht nur durch die stärkere Beleuchtung besser sichtbar, sondern auch dadurch, dass sie sich von der dunkeln Umgebung besser abheben. Man kann so z. B. die Hornhaut beleuchten ohne dass die Iris Licht bekommt, sodass wenn diese graue Färbung besitzt, auf der sich graue Trübungen der Hornhaut nicht abheben würden, diese nun deutlich sichtbar werden, weil die Iris im Schatten liegt und einen dunkeln Hintergrund für die Trübungen bildet. Oder man kann, indem man die Cornea im Schatten lässt und nur die Iris beleuchtet, diese besser wahrnehmen und ebenso das, was in der Pupille zu sehen ist. So kann man denn mit dieser Methode die feinsten Veränderungen an Cornea, Iris und Linse sich zu Gesicht bringen, die bei noch so gutem Tageslicht nicht oder nur unvollkommen zu sehen sind.

Ganz besonders erspriesslich ist es, die seitliche Beleuchtung noch vermittelst der Lupenbetrachtung gut aus-

zunützen. Dafür eignet sich die Hartnack'sche Kugellupe ganz vorzüglich, da sie ein ziemlich grosses Gesichtsfeld hat. Man führt sie mit der linken Hand während die rechte die Beleuchtungslinse handhabt und betrachtet die beleuchteten Teile mit der Lupe. Das Zusammenarbeiten der beiden Linsen ist nicht ganz leicht und muss recht gut geübt werden, damit diese Untersuchung möglichst fruchtbar wird. Es sind namentlich die so wichtigen manchmal äusserst feinen Beschlagspunkte, welche die Iritis oder Cyclitis auf der hinteren Hornhautwand deponiert, die wir vermittelst dieser Kombination allein ganz deutlich wahrnehmen und lokalisieren können. Es gibt nämlich auch auf oder in der Linse diesen ähnliche kleine graue Punkte. Von diesen können wir die Beschlagspunkte ganz leicht unterscheiden, wenn wir mit der Lupe untersuchen. Denn wenn wir die Beschläge scharf sehen, können wir nicht auch zugleich die Linse scharf sehen. Wollen wir von dieser und allfälligen in ihr liegenden Punkten ein scharfes Bild bekommen, müssen wir die Lupe dem Auge etwas mehr annähern, verlieren dann aber die Cornea aus dem Focus, sodass, wenn an dieser Beschlagspunkte und in der Pupille grauliche Fleckchen zugleich vorhanden sind, wir die beiden gut gesondert betrachten können, was von grossem Wert sein kann. Die Beschlagspunkte werden durch folgenden Kunstgriff noch deutlicher sichtbar, der sich namentlich dann empfiehlt, wenn sie auch mit der Lupe kaum zu sehen sind. Hat man sie gut im Licht und gut mit der Lupe eingestellt, so bewege man seinen Kopf etwas hin und her. Dabei sieht man auch die Punkte sich hin und her bewegen, wodurch sie mit einem Schlag ganz deutlich werden. Manchmal ist es schwer, sie von feinen Punkten, die sich an der Vorderseite der Cornea befinden, zu unterscheiden. Dann hilft folgender Kunstgriff. Man stäubt eine kleine Zahl Calomelstäubchen mit dem auch sonst hiefür benützten Pinsel auf die Cornea, was den Patienten nicht belästigt, wenn man nur ganz wenige und feine anbringt, indem man den Pinsel vorher gut ausklopft. Dann sieht man von Aug oder vermittelst der Lupe ganz leicht,

was an der Vorder- und was an der Hinterseite der Hornhaut vorhanden ist, namentlich wenn man nun auch wieder mit dem Kopf etwas hin und hergeht oder wenn man die aufgestreuten Stäubchen durch den Lidschlag in Bewegung bringt.

Wenn man die Pupille erweitern kann, so gelingt es, mit der seitlichen Beleuchtung noch bis in den Glaskörper hineinzusehen, nur muss man dann recht steil hineinleuchten und zu dem Zweck die Lampe dicht neben sich stellen und möglichst nahe an der Beleuchtungslinse vorbei gleichsam dem ins Auge dringenden Lichtkegel entlang sehen. So kann man im vorderen Teil des Glaskörpers noch Fremdkörper, Blutungen, Neubildungen, Netzhautablösung etc. feststellen und die Färbung dieser Gebilde wahrnehmen.

Nun folgt als weiterer Akt der Untersuchung

5. die Durchleuchtung des Auges

vermittelst des Augenspiegels. Diese ebenfalls sehr wichtige Methode der Untersuchung im durchfallenden Licht zeigt uns manches, was wir allerdings im seitlichen Licht schon sahen, aber einiges davon noch deutlicher. Namentlich ist man imstande, die geringste Pupillenreaktion auf Lichteinfall so noch deutlich wahrzunehmen. Im übrigen handelt es sich dabei speziell um die Sichtbarmachung von Trübungen der brechenden Medien, also der Hornhaut, der Linse und des Glaskörpers.

Die Durchleuchtung geschieht so, dass man, nachdem man die Lampe neben und etwas hinter den Patienten geschoben hat, mit dem Augenspiegel den Lichtreflex der Lampe auf das zu untersuchende, im Schatten liegende Auge wirft, sodass dessen Pupille rot aufleuchtet. Im Moment, wo dieses Licht auf die Pupille fällt, verengt sie sich, bleibt aber gleich weit bei Pupillenstarre resp. Lähmung irgendwelcher Art. Indem das vom Augengrund zurückkehrende Licht aus der Pupille tritt, können wir ferner in deren Bereich liegende Trübungen als mehr oder weniger dunkle Schatten, da jene das Licht aufhalten, wahrnehmen,

speziell Hornhauttrübungen, Linsentrübungen oder Glaskörperflocken etc. Die Staartrübungen werden auf diese Art ganz besonders deutlich (vgl. Tab. 33 b, c) speziell ganz feine, z. B. bei Schichtstaar, der unter Umständen nur rudimentär vorkommt. Ferner kommen zu gleicher Zeit Trübungen am vorderen und am hinteren Pol der Linse, bei klarem oder wenig getrübtem Kern, vor. Lässt man nun das Auge, indem man immer hineinleuchtet, etwas aufwärts oder seitwärts blicken, so verschiebt sich die vordere Poltrübung mit der Pupille, in deren Mitte sie bleibt. Die hintere Poltrübung dagegen bleibt dabei am gleichen Ort und sinkt scheinbar beim Aufwärtsblicken nach abwärts, indem sich die Pupille eben vor ihr in die Höhe bewegt. Die hintere Poltrübung bei Pigmentdegeneration der Netzhaut wird, wenn sie klein ist, blos vermittelst der Durchleuchtung deutlich gesehen. Sie liegt dabei immer ganz nahe dem Cornealreflex.

Man kann die Durchleuchtung auch noch mit der Lupenvergrösserung kombinieren, was sich für ganz feine Veränderungen in Cornea, Vorderkammer und Linse sehr empfiehlt. Die äusserst zarten Gefässe, welche in der Hornhaut nach der parenchymatösen Keratitis oft lange noch vorhanden sind, werden mit dem „Lupenspiegel" weitaus am deutlichsten wahrgenommen und zwar als feine dunkle Linien, die sich von der roten Pupille, die man vorher, wenn möglich erweitert, auf das deutlichste abheben. Auch die Beschlagspunkte werden so sehr gut sichtbar. Man verfährt bei dieser Kombination so, dass man nicht durch das leere Spiegelloch blickt, sondern hinter ihm noch ein kräftiges Convexglas, wie man es auch für die nachherige ophthalmoskopische Untersuchung unter Umständen verwendet, einstellt. Natürlich muss man sich nun dem Auge soweit nähern, dass die Hornhaut innerhalb die Brennweite dieses Convexglases kommt. Dieses resp. die Vergrösserung braucht dabei nicht stark zu sein (+ 6 oder 8), hat man aber ein plus 15 oder 16 im Spiegel, so kann man dieses benützen.

Erst nachdem diese Methode ihre Anwendung und zwar in jedem Falle gefunden, schreitet man zur eigent-

lichen ophthalmoskopischen Untersuchung und zwar immer zuerst zur

6. Untersuchung im umgekehrten Bilde

welcher man dann folgen lässt die

7. Untersuchung im aufrechten Bilde.

Ueber diese beiden Methoden findet sich das Weitere in meinem zitierten Grundriss und Atlas der Ophthalmoskopie.

Damit ist, wenn auch für die meisten, doch nicht für alle Kranken die Untersuchung beendet, und es kann nun unter Umständen noch nötig werden z. B. die

8. Akkommodationsmessung

vorzunehmen. Diese geschieht für praktische Zwecke meist genügend genau so, dass wir den Nahepunkt P (punctum proximum) vermittelst einer Leseprobe, die möglichst kleine Buchstaben hat, aufsuchen. Zuerst prüfen wir jedes Auge für sich, indem wir ihm die Probe so stark annähern, dass die Buchstaben undeutlich werden und das Lesen unmöglich wird. Wir messen dann diese kürzeste Lesedistanz mit einem Centimeterstab, dessen Nullpunkt wir der Corneoskleralgrenze entsprechend neben das Auge halten. Können wir bei guter Akkommodation (also im jugendlichen Alter) die Leseprobe dem Auge stark annähern, so müssen wir, je näher wir gehen können, um so kleinere Schrift wählen, weil grobe Schrift auch noch ohne richtige Akkommodation in „Zerstreuungskreisen" gelesen werden könnte. Wir wählen dann also die allerfeinste Schrift.

Um die A messen zu können, müssen wir genaue Kenntnis haben vom Refraktionszustand des untersuchten Auges, denn wir rechnen nach der Formel

$$A = P - R$$

wobei P und R (punctum remotum) in Dioptrien ausgedrückt werden. Die Dioptrien für P finden wir, indem wir den Linsenwert suchen, welcher den für P gefundenen Centimetern entspricht. Haben wir z. B. den Nahepunkt in 20 cm gefunden, so entspricht eine Linse von 5 D, die ja eine Brennweite von 20 cm hat, dem P. Dass wir die Nahepunktdistanz einem Linsenwert gleichsetzen können, ergiebt sich aus folgender Ueberlegung. Gesetzt, es habe ein emmetropisches Auge gar keine Akkommodation, so wird von einem Objekt, das ihm auf 20 cm angenähert wird, kein deutliches Bild auf der Netzhaut entworfen, sondern es fällt das Bild dieses Objektes hinter die Netzhaut. Denn je mehr wir einer Convexlinse oder einem System von zwei Convexlinsen (wie es im Auge durch Cornea plus humor aqueus und Linse gebildet wird), ein Objekt annähern, umsomehr rückt auf der anderen Seite dessen Bild von der Linse ab. Wollen wir also von dem in 20 cm vor dem akkommodationslosen Auge befindlichen Objekt ein deutliches Bild auf der Netzhaut erhalten, so müssen wir die vom Objekt ausgehenden Lichtstrahlen parallel machen, denn nur parallele Lichtstrahlen werden vom ruhenden, emmetropischen Auge auf der Netzhaut vereinigt. Dieses Parallelmachen geschieht durch eine Linse von 20 cm Brennweite, dicht vor dem Auge angebracht, denn Strahlen, die vom Brennpunkt einer Convexlinse ausgehen, werden durch diese parallel gemacht. Also wird von dem besagten Objekt nun ein deutliches Bild auf der Netzhaut entstehen und das Auge wird durch diese Linse von 20 cm Brennweite für dieses Objekt „eingerichtet" oder akkommodiert. Es wird also mit anderen Worten ein emmetropisches Auge durch eine solche Linse für ein in endlicher Entfernung befindliches Objekt eingerichtet, deren Brennweite dem Abstand dieses Objektes vom Auge entspricht, wobei wir uns diese Linse dicht am Auge zu denken haben. Kann ein Auge ohne solche Linse sich selbst auf ein solches Objekt einrichten, so geschieht dies eben dadurch, dass seine Linse durch das, was wir Akkommodation nennen, eine Zunahme ihrer brechenden Kraft erfährt, die der Hülfslinse unseres

Beispieles genau entspricht, resp. jeweilen entspricht der Objektdistanz.

Haben wir so den Linsenwert für P gefunden, so haben wir beim emmetr. Auge zugleich auch die Grösse der A festgestellt. Denn da R in Unendlich liegt, so ist R = Null D. In obigem Beispiel wäre also A = 5 D.

Bei Myopie dagegen und bei Hypermetropie ist R nicht Null, sondern repräsentiert einen Dioptriewert, der genau der wirklichen Myopie oder Hypermetropie entspricht. Bei ametropen Augen können wir daher erst die A messen, wenn wir zuvor die Refraktion vermittelst einer der objektiven Methoden festgestellt haben. Bei Myopie wird dann von dem Linsenwert der Nahepunktdistanz die Dioptrienzahl der Myopie abgezogen. Beispiel: P in 8 cm = 12,5 D, Myopie = 3 D. Dann ist A = 9,5 D.

Bei Hypermetropie dagegen wird die Dioptriezahl der totalen Hypermetropie zum Linsenwert von P hinzuadiert. Wenn also ein Uebersichtiger von 4 D den Nahepunkt in 10 cm hat, so beträgt die Akkommodation 14 D.

Genauer gesagt verhält sich bei Hypermetropie die Sache folgendermassen: bei fakultativer Hypermetropie, wo R virtuell, hinter dem Auge und P vor dem Auge liegt, lautet die Formel A = P — (— R) = P + R. Bei absoluter Hypermetropie, bei der P und R hinter dem Auge liegen, also beide negativ sind, lautet sie A = — P — (— R) = R — P. Letzteres heisst auch: die Hypermetropie vermindert sich durch die A um so viel, als P beträgt.

Um zu wissen, ob ein Untersuchter eine normale A hat, ist es erforderlich, sein Alter und die diesem zukommende Akkommodationsbreite zu kennen. Denn es nimmt diese von Jahr zu Jahr ab und zwar dadurch, dass sich die Elastizität der Linse allmählich vermindert. Folgende Tabelle giebt hierüber Auskunft.

Akkommodationsbreite

der verschiedenen Altersstufen.

Alters-jahr	Nahepunkt in Metern p. p.	Fernpunkt in Metern p. r.	Akkommodations-breite in Meterlinsen		
10	0,07	∞ .	. 14		
15	0,08	– .	. 12		
20	0,1	– .	. 10		
25	0,12	– .	. 8,5		
30	0,14	– .	. 7		
35	0,18	– .	. 5,5		
40	0,22	– .	. 4,5	Pr.	
45	0,28	– .	. 3,5	0,5	
50	0,4	– .	. 2,5	1,5	
55	0,66	– 4 (H. 0,25)	1,75	2,5	(2,25)
60	2	– 2 (H. 0,5)	1,0	3,5	(3,0)
65	– 4	– 1,3 (H. 0,75)	0,5	4,25	(3,5)
70	– 1	– 0,8 (H. 1,25)	0,25	5,0	(3,75)
75	– 0,5	– 0,57 (H. 1,75)	0	5,75	(4,0)
80	– 0,4	– 0,4 (H. 2,5)	0	6,5	(4,0)

Die normale Akkomodationsbreite jeder Altersstufe interessiert uns nicht nur wegen der Berechnung allfälliger krankhafter Lähmungen der Akkommodation, sondern auch wegen der physiologischen Abnahme der Einstellungsfähigkeit des Auges, weil diese, wenn sie einen bestimmten Grad erreicht hat, zu einer Störung im Sehen naher Gegenstände führt, welche mit dem Namen Presbyopie bezeichnet wird. Sie nötigt den Kulturmenschen, zur Altersbrille zu greifen. So lange es ihm möglich ist, bis auf eine Entfernung von 25—33 cm deutlich zu sehen, so lange also die A 4 — 3 D beträgt, macht er sich aus der Abnahme seiner Akkommodationsbreite nicht viel. Dann aber fängt das Sehen feinen Druckes an schwierig zu werden, weil man solchen gern etwas näher ans Auge bringt. Entweder wird nun immer grösserer Druck gewählt, immer helleres Licht aufgesucht, endlich immer mehr und mehr die feinere Nahearbeit aufgegeben, oder es wird die Brille zu Hilfe genommen, welche die mangelnde A ersetzt. Ihre Stärke muss sich nach der Arbeit richten, welche der Betreffende, dem wir die Brille verschreiben, damit ausführen will. Ein Schuster, der seine Arbeit in einem

Abstand von 40 cm besorgt, wird eine nur halb so starke brauchen, als ein Zeichner, der feine Zeichnungen in 20 cm ausführt.

In obiger Tabelle ist angenommen, dass dann die Presbyopie beginnt, wenn der Nahepunkt bis auf 25 cm vom Auge abgerückt ist, oder, was dasselbe sagen will, die A weniger als 4 D zu betragen anfängt. Die Presbyopiegrösse und die ihr congruente Brillennumer findet man ganz einfach, indem man von der gewünschten Arbeitsdistanz, in D ausgedrückt, die noch vorhandene A abzieht. Beispiel: gewünschte Distanz 33 cm (= 3,0 D), vorhandene A = 2,0 D, Brillennumer = 1,0 D.

All dies gilt zunächst für das emmetropische Auge und dazu ist nun noch Folgendes zu bemerken. Wie aus obiger Tabelle ersichtlich, wird vom 55. Jahr ab das alternde Auge etwas hypermetrop und zwar durch die Abnahme der Brechkraft der Linse. Dieses Hypermetropischwerden des emmetropischen Auges muss bei der zu verschreibenden Brille berücksichtigt und durch eine dieser Hypermetropie entsprechende Verstärkung der Brillennumer auch korrigiert werden. Dadurch kommt die erste Reihe der Pr.-Zahlen obiger Tabelle zu Stande. Bekommt aber ein alterndes Auge Staar, so erhöht dieser im Anfang die Brechkraft der Linse und kompensiert die Altershypermetropie. In diesem Fall gelten dann also die Zahlen der zweiten Reihe, ja man kann sogar oft noch etwas unter diese gehen.

Hat man es mit einem Auge zu thun, das von jeher hypermetrop war, so muss natürlich dem Presbyopieglas das Korrektionsglas der Hypermetropie beigefügt werden. Umgekehrt wird beim Myopen vom Presbyopieglas die Myopie abgezogen, es wird der Myope später presbyop als der Normalsichtige.

Bei der Messung der normalen oder durch Krankheit verminderten A kommt nun noch Folgendes in Betracht. Wenn bloss wenig A mehr vorhanden, der Nahepunkt also stark vom Auge abgerückt ist, so liest der Untersuchte gar keinen Druck mehr und wir müssen dann uns so helfen,

dass wir vermittelst eines vors Auge gesetzten Convexglases den Nahepunkt künstlich hereinrücken. Finden wir nun z. B., dass der Betreffende mit + 6,0 D noch feinste Druckprobe bis in 10 cm. liest, so ist die A gleich dem Dioptriewert von 10 cm = 10 D abzüglich dem Wert des Hilfsglases, also A = 4,0. Hat dieser Untersuchte ein Alter von 10 Jahren, wo er 14 D A besitzen sollte, so fehlen ihm 10 D.

9. Die Gesichtsfeldmessung.

Bei manchen Augen-, Hirn- und Nervenleiden muss auch das Gesichtsfeld gemessen werden. Während wir bei der Sehprüfung blos das Zentrum der Netzhaut prüfen, untersuchen wir bei der Gesichtsfeldmessung ihr ganzes Gebiet auf seine Funktion und sehen namentlich nach, wie weit peripher sie noch perzipiert. Es können bei ganz guter zentraler Sehschärfe Lücken im Gesichtsfeld, sogen. Scotome, vorhanden sein, oder es kann das Gesichtsfeld von der Peripherie her gleichmässig oder ungleichmässig, d. h. an den einen Stellen mehr, an anderen weniger, eingeengt sein. Es kommt auch vor, dass an beiden Gesichtsfeldern nur die rechte oder nur die linke Hälfte vorhanden ist, was Hemianopsie genannt wird, oder dass homonyme Defekte vorhanden sind. Damit bezeichnet man solche Defekte, welche in den gleichseitigen Gesichtsfeldhälften liegen und gleiche Form und Grösse haben (z. B. Fehlen des linken oberen Quadranten des Gesichtfelds beiderseits).

Man kann schon mit ganz einfachen Mitteln sich über die Gesichtsfeldverhältnisse orientieren und es ist besser, wenn man wenigstens so das Gesichtsfeld untersucht, als wenn man dies ganz unterlässt, weil man kein passendes Instrument (Perimeter) für die genaue Messung zur Verfügung hat. Wir prüfen das Gesichtsfeld eines Menschen auf einfachste Weise folgendermassen. Wir bringen dem vor uns Sitzenden oder Liegenden (manchmal muss man im Bett liegende Kranke so untersuchen) unser Gesicht in

einer Distanz von ca. 0,5 Meter so gegenüber, dass die Antlitzflächen zu einander parallel sind. Dann prüfen wir z. B. das linke Auge des Patienten, nachdem wir dessen rechtes Auge zugebunden haben, so, dass wir ihn auffordern, unverwandt unser gleichseitiges, also rechtes Auge zu fixieren, und wir kontrollieren mit unserem Auge immer genau, ob er diesem Gebot nachkommt. Zugleich rücken wir nun mit unseren ausgestreckten Fingern aus der äussersten Peripherie gegen die Linie vor, welche unser Auge mit dem des Patienten verbindet und zwar in einer Ebene, welche zwischen unserem Gesicht und dem des Patienten in der Mitte liegt. Strecken wir z. B. unseren rechten Arm horizontal aus und zugleich ein paar Finger in die Höhe, so können wir im indirekten Sehen, indem wir also zugleich das Auge des Patienten betrachten, sie sehen und sogar zählen. Biegen wir nun den Arm und rücken mit den ausgespreizten Fingern unserer Gesichtslinie näher, so sehen wir und der Patient die Finger fortwährend, wenn wir beide normales Gesichtsfeld besitzen. Hat der Patient aber z. B. ein ganz kleines oder ein von der temporalen Seite stark eingeengtes Gesichtsfeld, so wird er unsere Finger erst sehen, wenn wir der Linie, welche unsere beiden gleichseitigen Augen verbindet, ganz nahe gekommen sind. Wir können nun, um zu erfahren, ob der Untersuchte die Finger auch wirklich sieht, mit ihnen bald leichte Hin- und Herbewegungen ausführen, bald nicht und uns angeben lassen, wann die Bewegungen da sind, wann nicht. Auf diese Weise prüfen wir nach oben, unten etc. das Gesichtsfeld, indem wir es mit unserem eigenen vergleichen, wobei wir aber allerdings nicht imstande sind, irgendwie ziffermässig die Gesichtsfeldverhältnisse aufzuschreiben.

Doch giebt es Fälle, wo wir unter allen Umständen auf diese einfache Art der Prüfung angewiesen sind, nämlich solche, bei denen infolge mangelhaften Sehens nur noch grobe Zeichen zur Prüfung verwendbar sind. Ist die Linse durch Staar stark getrübt, so muss man das Gesichtsfeld auf noch andere Weise prüfen, d. h. mit einem Zeichen,

das einen noch stärkeren Reiz auf die Netzhaut ausübt: mit einer Kerzenflamme im Dunkelzimmer. Man bringt sie successive in die verschiedenen Regionen des Gesichtsfeldes und lässt, nachdem man die deckende Hand weggezogen, angeben, wo sich die Lichtquelle befindet. Diese Projektionsprüfung, wie man sie zum Unterschied von der eigentlichen Gesichtsfeldmessung nennen kann, lässt sich auch so ausführen, dass man mit dem Augenspiegel von verschiedenen Seiten her den Reflex der Lampe auf das zu prüfende Auge wirft. Die Projektionsprüfung ist ganz besonders wichtig bei Staaraugen, weil sie Erkrankungen in der Tiefe des Auges, die man wegen des Staars nicht mehr sehen kann, aufdeckt. Wird also z. B. das Licht oder seine grösste Helligkeit nicht prompt nach oben lokalisiert, wenn wir das Licht nach oben dem Auge präsentieren, so stehen wir besser von der Staaroperation ab, weil wahrscheinlich eine Netzhautablösung nach unten vorhanden ist.

Bei der eigentlichen Gesichtsfeldmessung zeichnen wir den Befund genau auf, wobei wir uns eines Instrumentes bedienen, das die Gesichtsfeldgrenzen in Winkelgraden festzusetzen erlaubt und uns ermöglicht, nicht nur die Prüfung mit einem hellen Zeichen auf dunkeln Grund vorzunehmen, sondern auch die Farbenverhältnisse zu untersuchen. Vermittelst dieser genaueren Untersuchungsmethode lernen wir schon am normalen Auge die Thatsache kennen, dass die Farben in der Peripherie des Gesichtsfeldes nicht mehr deutlich empfunden werden, während schwarz-weiss noch perzipiert wird. Zunächst an der Aussengrenze des Gesichtsfeldes, welche durch schwarz-weiss gebildet wird, befindet sich die Grenze für blau. Diese Farbe wird also am weitesten nach der Peripherie hin noch wahrgenommen, während unter gleichen Bedingungen rot weniger weit und grün noch weniger weit nach der Peripherie hin vom normalen Auge empfunden wird.

Bei der Gesichtsfeldmessung vermittelst des Perimeters haben wir folgende Grundsätze genau zu berücksichtigen, sonst wird die Messung wertlos.

1. Es müssen die Zeichen, mit denen gemessen wird, wie bei der Sehprüfung, genügend belichtet, die weisse Marke muss rein weiss, die Farbenmarken müssen kräftig in der Farbe und ebenfalls ganz sauber, nicht abgebraucht oder verblasst sein. Die Marken in der Grösse von 2 cm Seitenlänge fertigen wir uns aus weissem resp. farbigem Papier von Zeit zu Zeit frisch an, indem wir Stücke von dieser Grösse auf ein Täfelchen aufkleben, das dann am Perimeterbogen von der Peripherie her nach dem Centrum vorgeschoben wird.

2. Es muss das Auge des zu Messenden vom Auge des Untersuchers unaufhörlich daraufhin überwacht werden, dass jenes unverrückt den Mittelpunkt oder Nullpunkt des Perimeterbogens fixiert. Sobald wir die Marke von der Peripherie her vorschieben, wird der noch ungeübte oder unintelligente Patient die Neigung haben, mit seinem Blick vom Nullpunkt abzuschweifen, nach der Marke hinzusehen und zu verkünden, dass er schon die Marke sehe. Er sah sie aber im direkten, nicht im indirekten Sehen und seine Angabe ist wertlos, die Messung in diesem Meridian muss wiederholt werden. Dieses Abschweifen vom Fixationspunkt schafft gewöhnlich bei der Gesichtsfeldmessung für Arzt und Patient die grösste Schwierigkeit und veranlasst starken Zeitverlust. Man muss sich also bei der Messung dem Patienten gegenüber hinter dem Perimeter aufstellen und jenen genau kontrollieren.

3. Der zu Untersuchende darf bei den Farbenmarken nicht wissen, welche Marke wir von der Aussengrenze nach der Mitte vorschieben. Sobald er sie deutlich sieht, muss er den Namen der Farbe angeben. Bei der weissen Marke sagt man ihm vorher, es komme jetzt nur darauf an, dass er etwas sich bewegen sehe ohne Rücksicht auf die Farbe. Sobald dies der Fall sei, soll er sagen: «jetzt». Der Gradbogen, bei dem das stattfindet, wird dann notiert.

4. Die Gesichtsfeldmessung soll nicht am ermüdeten Patienten vorgenommen werden und darf deshalb auch nicht zu lange dauern. Sie muss daher etwas rasch aus-

geführt werden. Bei Ermüdung des Patienten fällt nämlich das Gesichtsfeld leicht zu klein aus.

Für die Notierung benützen wir gedruckte Schemata, die (nach Förster) gleich die Aussengrenze eines normalen (grossen) Gesichtsfeldes angeben.

Was das Messinstrument betrifft, so besitzen wir eine ziemliche Zahl von Perimetern verschiedener Konstruktion. Das zuerst von Förster empfohlene und in die Praxis eingeführte Instrument zeichnet sich durch Einfachheit und Brauchbarkeit aus. Es besteht aus einem drehbaren Halbkreisbogen in dessen Mittelpunkt vermittelst Kinnstütze das zu untersuchende Auge plaziert wird. Ein, wie mir scheint, sehr gutes Instrument wurde vor kurzem von Ascher konstruiert.[1]) Es erfüllt die Forderung, dass das Gesichtsfeld auf eine wirkliche Hohlkugel projiziert und direkt auf dieser notiert wird, ohne dass aber der Untersucher, wie bei den bisher etwa gebrauchten Hohlkugeln, die Kontrolle des untersuchten Auges verliert Die Hohlkugel, die zudem nur von mässiger, handlicher Grösse ist, besteht nämlich aus ganz durchsichtigem Celluloid Auf der Aussenseite der Hohlkugel werden die Marken geführt und wird mit weicher Kreide die betreffende Grenze gleich notiert. Der Patient hält in bequemer, ihm zusagender Haltung das Instrument sich selbst vor das zu untersuchende Auge.

Die Abnormitäten des Gesichtsfeldes sind sehr oft von grosser Bedeutung. Sie zeigen uns nicht nur an, dass an bestimmten Stellen der Retina die Funktion gestört ist, sondern es werden auch Leitungsunterbrechungen im Sehnerv und in seiner ganzen Bahn bis zur Hirnrinde des Hinterhauptlappens, sowie Erkrankungen dieses Rindengebietes dadurch aufgedeckt.

Unter den Augenerkrankungen führt namentlich die Netzhautablösung zu Gesichtsfeldstörungen. Entsprechend der Ablösung findet Einengung statt und zwar so, dass, wenn die Ablösung nach oben liegt, die Einengung sich nach unten im Gesichtsfelde befindet. Konzentrische, unter Umständen sehr starke Einengung findet man bei der Pigmententartung der Netzhaut. Ein Ringscotom weist auf spezifische Chorioiditis hin. Disseminierte Scotome trifft man bei der disseminierten Chorioiditis, zentrale bei Erkrankungen der Macula lutea u. s. w. Atrophie des Opticus aus irgend einer Ursache verursacht ebenfalls Einengung

[1]) Zu beziehen bei Renninger, opt. Institut, Frankfurt a. M.

des Gesichtsfeldes, zunächst namentlich der Farbengrenzen, wobei grün den anderen vorauseilt. Erkrankung des Papillo-Macularbündels des Sehnervs hat ein zentrales Scotom zur Folge. Fehlt in beiden Gesichtsfeldern die gleichnamige, sagen wir linke Hälfte, so weist diese Hemianopsie auf eine Störung hin, die hinter dem Chiasma im Gebiet des rechten tractus opticus oder auf seinem zur rechtsseitigen Hirnrinde verlaufenden Weg oder auch in dieser liegt. Auch homonyme Gesichtsfelddefekte lassen auf eine Läsion, die sich rückwärts vom Chiasma in der gegenüberliegenden Hirnhemisphäre befindet, schliessen.[1])

10. Die Messung des Lichtsinnes,

welche nur in einer beschränkten Zahl von Fällen zur Anwendung zu kommen pflegt, ist ebenfalls von Förster in die Praxis eingeführt und durch ein passendes Instrument handlich gemacht worden, das Lichtsinnmesser (auch Photometer)[2]) genannt wird.

Während ein normales Auge die Buchstaben einer Sehprobe noch bei ziemlich herabgesetzter Beleuchtung zu erkennen vermag, können Augen mit gewissen Erkrankungen bei solcher Beleuchtung dieselben Buchstaben nicht mehr lesen und zwar sind dies hauptsächlich Leiden, bei denen nicht die Leitung im Sehnerv oder innerhalb der Netzhaut, sondern bei denen deren perzipierende Schicht, das Sinnesepithel, erkrankt ist, sei es, dass die Krankheit primär die Netzhaut befiel, sei es, dass sie sekundär von der Aderhaut aus sie angreift. So wird z. B. bei Chorioiditis syphilitica, bei gewöhnlicher Chorioiditis im floriden Stadium, bei Pigmentdegeneration der Netzhaut oder bei Ablösung dieser der Lichtsinn bis auf Hundertstel der Norm

---

[1]) In übersichtlicher Weise habe ich die wichtigsten Störungen des Gesichtsfeldes für Kliniker, Aerzte und Studierende zusammengestellt, beschrieben und abgebildet in den Augenärztlichen Unterrichtstafeln, herausgegeben von Magnus, Heft V, Breslau 1893.

[2]) Eigentlich richtiger Photoptometer, da man mit dem Namen Photometer Instrumente bezeichnet, mit denen die Stärke einer Lichtquelle gemessen wird.

vermindert. Dasselbe ist der Fall bei der sogen. idiopathischen Nachtblindheit (Hemeralopie), die auf noch unbekannten Veränderungen in der Netzhaut beruht.

Der Förster'sche Lichtsinnmesser besteht aus einem länglichen, inwendig geschwärzten Holzkasten (Länge 30, Breite 22, Höhe 17 cm). An der einen kurzen Wand befinden sich zwei Gucklöcher für die beiden zu untersuchenden Augen und daneben eine Oeffnung, durch welche das Licht einer Normalkerze, die in einem Gehäuse eingeschlossen ist, in den Kasten fallen und dessen Inneres beleuchten kann. Diese Lichtöffnung kann vermittelst Schieber und einer Schraube grösser oder kleiner gemacht resp. ganz geschlossen werden. An der gegenüber liegenden Wand befinden sich schwarze Streifen verschiedener Breite auf weissem Grund. Man kann diese also vermittelst des Lichtfensters mehr oder weniger belichten. Je kleiner das Fenster resp. die Lichtmenge ist, welche genügt, um die Streifen gerade noch zu erkennen, um so besser ist der Lichtsinn. Die Grösse des Fensters kann an einem Massstab abgelesen werden und daraus berechnet sich die Grösse des Lichtsinnes. Bedarf ein Untersuchter eines 10 mal grösseren Fensters als ein Normaler, um die Zeichen noch wahrzunehmen, so ist sein Lichtsinn 10 mal kleiner, beträgt also $^1/_{10}$ der Norm. Hauptsache bei dieser Messung ist, dass das zu untersuchende Auge vollständig ausgeruht oder der geringen Beleuchtung angepasst ist. Man muss also den zu untersuchenden vor der Messung längere Zeit, mindestens 10 Minuten lang, im Dunkeln sich aufhalten (adaptieren) lassen und die ganze Messung im Dunkelzimmer vornehmen.

11. Die Prüfung des Farbensinnes.

Da 4—5% des männlichen Geschlechtes (bei Frauen ist der Prozentsatz fast Null) an Farbenblindheit leiden, so muss diese oft wissenschaftlich genau festgestellt werden, um so mehr, als die grosse Mehrzahl der Farbenblinden rotgrün-blind sind, also beim Signaldienst der Eisenbahnen und Schiffe sich unter Umständen mangelhaft erweisen. Da aber die Farbenblinden durch Uebung ihren Fehler zum Teil zu verdecken und die Farben, die sie nicht sehen, doch richtig zu benennen im Stande sind, muss die exakte Prüfung des Farbensinnes unter gewissen Vorsichtsmassregeln geschehen. Legt man einem Daltonisten ein rotes und ein grünes Objekt vor, so wird er in der Regel rot und grün richtig angeben, weil er die Helligkeitsdifferenz, in der ihm die beiden Farben erscheinen, dabei geschickt verwertet. Lässt man aber die Verwechslungs-

farben mitkonkurrieren, so wird ihm das Erkennen schwer oder unmöglich. Da dem Daltonisten rot und grün graugelb und graublau erscheinen, wird er sie unter Umständen mit diesen verwechseln. Um dies herbeizuführen, wendet man folgende Methoden der Untersuchung an.

1. Man verfertigt sich von Wolle verschiedenster Färbungen, wobei nicht nur die Spektralfarben in verschiedenen Abstufungen, sondern auch verschiedene Färbungen von grau, graubraun und rosa nicht fehlen dürfen, eine grosse Menge von Bündeln an, die etwa die Länge und Breite eines kleinen Fingers haben. Man häuft diese nun durcheinander gemischt vor dem zu untersuchenden auf und legt zunächst auf einen farblosen Grund (also z. B. die schwarze Tischplatte) bei guter Tagesbeleuchtung ein hellgrünes Wollbündel neben den Haufen der übrigen Bündel hin, den Prüfling auffordernd, Bündel gleicher Färbung aus dem Haufen herauszusuchen und neben das Probebündel zu legen. Der Rotgrün-Blinde legt nun auch Bündel der Verwechslungsfarben daneben. Dann legt man ein Rosabündel hin, wonach der Daltonist, da er das Rot im Rosa nicht sieht, auch blau zulegt, während der Blaugelb-Blinde, der das blau im rosa nicht sieht, rote Bündel zufügt. Diese von Seebeck vorbereitete und von Holmgren ausgebildete Probe lässt aber manche Farbenblinde, namentlich gewandtere und solche, die sich darauf einübten, durchschlüpfen, weshalb zur Diagnose der Farbenblindheit auch noch

2. der sog. Florkontrast benützt wird. Wenn man schwarze oder graue Buchstaben etc., die auf farbigen Grund gedruckt sind, samt diesem mit einem Florpapier deckt, so erscheint der Buchstabe in der Komplementärfarbe des Grundes, also z. B. grünlich, wenn der Grund lebhaft rot ist. Die Grünfärbung ist dabei eine sehr zarte, sodass sie vom Daltonisten nicht wahrgenommen wird, aber es muss die Dicke des Florpapiers genau die richtige sein, und die Prüfung ist nur in der Hand eines genau orientierten Fachmannes zuverlässig. Nach dieser Methode verfertigte Pflüger seine Tafeln zur Prüfung der Farbenblinden.

3. Es können für den Nachweiss der Farbenblindheit auch farbige Zahlen oder Buchstaben benützt werden, welche sich auf farbigem Grund befinden, doch so, dass sowohl die Farbe des Buchstabens wie die des Grundes in den Verwechslungsfarben der Farbenblinden gehalten sind und aus einem Mosaik gebildet werden, das die Zeichnung des Buchstabens möglichst auslöscht und nur seine Färbung zur Geltung kommen lässt. Ferner müssen die Flecken, welche den Buchstaben bilden, die gleiche Helligkeit haben wie der Grund. Stilling hat diese Methode in seinen vorzüglichen « pseudo-ischromatischen Tafeln für die Prüfung des Farbensinnes » verwertet. Sie sind sehr empfindlich und auch für den Nicht-Fachmann brauchbar, indem sie auch diesem auf bequeme Art sicheren Aufschluss geben. Das Erkennen der Zahlen, welche Stilling zur Prüfung gewählt hat, ist nicht nur Farbenblinden unmöglich, sondern auch solchen, welche bloss herabgesetzten Farbensinn für eine gewisse Farbe besitzen. Ferner enthalten seine Tafeln noch Zahlen, mit denen solche überführt werden können, welche Farbenblindheit simulieren, das heisst sie vorgeben, ohne an ihr zu leiden. Die Stilling'schen Tafeln sind für den scharfen Nachweis der Farbensinnstörungen sehr zu empfehlen.

12. Die Untersuchung der Beweglichkeitsstörungen der Augen.

Bei Augenmuskellähmungen genügt es sehr häufig durchaus nicht, die Beweglichkeitsdefekte bloss dadurch zu beurteilen, dass man den Patienten nach rechts, links, aufwärts oder abwärts blicken lässt, sondern es ist meist eine genaue Prüfung des Verhaltens der bei Muskellähmungen vorkommenden Doppelbilder erforderlich. Allerdings ist es ja ein Leichtes, bei einer kompleten Lähmung z. B. des linken Abducens festzustellen, dass das linke Auge sich nicht nach links hin bewegt, wenn wir ein vorgehaltenes Objekt fixieren lassen, das sich links vom Patienten befindet. Auch wird bei dieser Lähmung die Ablenkung des

Auges nasalwärts (weil nun der Rectus int. überwiegt) meist leicht zu sehen sein. (Convergent-Schielen). Wenn aber eine nur unvollkommene Lähmung vorhanden ist, so müssen wir das Verhalten der Doppelbilder für die genauere Diagnose zu Hilfe nehmen, namentlich dann, wenn es sich um die Lähmung mehrerer Muskeln handelt, was gar nicht selten vorkommt.

Bei einer frischen Augenmuskellähmung führt in der Regel das Doppelsehen, verbunden mit dem dabei meist vorhandenen Gesichts-Schwindel, den Kranken zum Arzt. Je länger aber eine Lähmung andauert, umsomehr pflegt die Diplopie sich zu vermindern, doch kann sie meistens auch in solchen älteren Fällen noch vermittelst geeigneter Hülfsmittel: Vorhalten eines roten Glases vor das eine Auge, eventuell unter Zuhülfenahme eines höhenablenkenden Prismas wieder hervorgerufen werden.

Will man sich jederzeit, ohne ein Buch oder eine Tabelle zu Hülfe nehmen zu müssen, rasch in den Doppelbildern orientieren, welche bei den Augenmuskellähmungen vorkommen, so hält man sich am besten an folgenden,

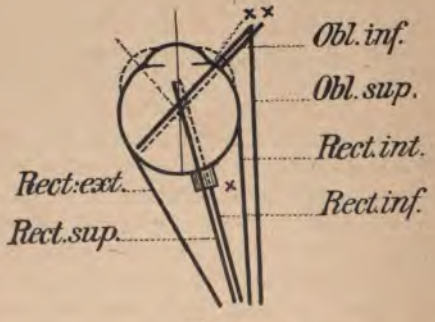

Fig. A.

einfachen Wegweiser, der lediglich die Kenntnis der Anheftungsstellen der äusseren Augenmuskeln voraussetzt, die

man sich nach beistehendem Schema jederzeit kurz skizzieren kann. Den Verlauf der musculi recti konstruiert man sich leicht, wenn man sich daran erinnert, dass sie im Grund der Augenhöhle am foramen opticum ihre hintere Anheftung haben und vorn sich rings um die Hornhaut herum, 7—8 mm von ihr entfernt, so ansetzen, dass der rectus internus und externus der Richtung des horizontalen Meridians des Augapfels folgen, während der rectus superior und inferior etwas schief zum vertikalen Meridian des Bulbus treten, da der vordere Ansatz dieser beiden etwas mehr temporal liegt, als die hintere Insertion. Der Trochlearis oder obliquus superior zieht ebenfalls vom Foramen opticum etwas oberhalb des rectus internus gerade nach vorn, in der Fossa trochlearis aber schlägt er sich um den Trochleaknorpel und gewinnt nun erst seine massgebende Richtung, nämlich von vorn innen nach hinten aussen. Dabei umfasst er also den Bulbus in dieser Richtung, oben herum, geht unter dem rectus superior hindurch und setzt sich hinter der Anheftung des rectus superior, nahe dem horizontalen Meridian, hinterwärts vom Aequator bulbi an; der obliquus inferior dagegen entspringt von vorn innen am Boden der Orbita lateralwärts vom unteren Ende der Crista lacrymalis des Thränenbeines, umfasst von unten her den Bulbus in gleicher Richtung, wie der Trochlearis, d. h. auch von vorn innen nach hinten aussen und setzt sich hinten oben aussen an den Bulbus an, zwischen der Insertion des rectus externus und dem Sehnerv.

Denkt man sich eine Riesenorbita mit einem Bulbus, den wir mit unseren Armen gerade noch umspannen könnten, so würden wir mit diesen die Muskeln so nachahmen können, dass wir uns bezüglich der recti nasalwärts vom Opticuseintritt aufstellen müssten, etwa bei x des Schemas. Wir könnten dann den Bulbus gleich dem internus und externus horizontal umfassen. Wollten wir den rectus superior und inferior nachahmen, so müssten wir ihn vertikal umfassen, wobei wir gleich bemerken würden, dass er uns leicht seitlich entschlüpfen könnte, weil wir ihn schief umfassen müssten, indem wir ihn etwas zur Seite haben.

Wollten wir die obliqui nachahmen, so müssten wir uns im vorderen inneren Teil der Orbita bei xx aufstellen und nach aussen und hinten den Bulbus umspannen, sodass auf der äusseren hinteren Seite unsere Hände fast wieder zusammenstossen würden.

Denken wir uns nun dieses Riesenauge noch um seinen Drehpunkt leicht beweglich, so können wir uns vermittelst der angegebenen verschiedenen Armumspannungen auch die Wirkungsweise der einzelnen Augenmuskeln auf das Leichteste veranschaulichen und erklären. Wir haben uns bloss vorzustellen, dass wir in den angeführten drei Stellungen, indem wir uns unsere Hände an den Insertionsstellen der Muskeln am Auge denken, den Bulbus drehen würden, so würden wir in der ersten Stellung, wo unsere Arme den Bulbus längs des horizontalen Meridians umschliessen, diesen einfach hin- und herdrehen, sodass die Cornea im horizontalen Meridian sich nasal- und temporalwärts bewegen würde. Würden wir den oberen und unteren rectus nachahmen, so würden wir bemerken, dass wir den Bulbus, wenn wir oben ziehen, nicht so nach oben drehen, dass die Cornea gerade in die Höhe steigt, sondern wir würden, da wir etwas nasal vom Bulbus stehen, die Hornhaut bei der Hebung auch etwas nasalwärts ziehen und zugleich den vertikalen Meridian des Bulbus oben nasalwärts neigen. Würden wir unten mit dem anderen Arm den Zug ausüben entsprechend dem rectus inferior, so würden wir den Bulbus nach abwärts drehen, doch auch wieder so, dass wir die Cornea etwas nasalwärts ziehen würden und der vertikale Meridian unten ebenfalls der Mittelebene des Gesichts genähert würde, er würde unten nach innen geneigt. Würden wir die obliqui nachahmen (also von xx aus), so würden wir, wenn wir uns die Cornea geradeaus gerichtet denken, sie gemäss der Zugwirkung des obliquus superior, nach aussen unten dirigieren, da wir den Bulbus hinten heben, und nach aussen oben, wenn wir den obliquus inferior nachahmen, da wir ihn hinten senken. Denken wir uns aber, das Auge sei nach aussen, temporalwärts blickend (vgl. Fig. A.),

die Cornea also im äusseren Winkel, so können wir uns leicht vorstellen, dass nun die Wirkung der obliqui eine fast rein rollende, sehr wenig senkende oder hebende ist, und denken wir uns das Auge nasalwärts blickend, wobei es uns also ansehen würde, so wird im Gegenteil die Wirkung der obliqui eine fast rein hebende und rein senkende. Bei der Rollung, welche die schiefen Augenmuskeln dem Bulbus erteilen, wird durch den superior der vertikale Meridian oben nasalwärts, durch den inferior dieser Meridian unten nasalwärts geneigt. Rollung nennen wir die Drehung um eine von vorn nach hinten durch den Bulbus ziehende Axe. Denken wir uns nochmals zurück in die Lage des oberen und unteren rectus, so verstehen wir, dass auch diese zwei rollen können, nämlich dann, wenn das Auge nasalwärts blickt, jedoch weniger als die obliqui. Anderseits haben der rectus superior und inferior reine Senkung und Hebung zu besorgen, wenn das Auge temporal schaut.

Wir sehen also, dass uns, sobald wir den Verlauf der Muskeln kennen, auch ihre Wirkung klar wird und die Stellung, welche sie der Cornea geben. Der rectus internus adduziert, der rectus externus abduziert sie, der rectus superior hebt sie, führt sie etwas nasal und neigt den vertikalen Meridian dabei oben etwas nasalwärts, wenn das Auge in Primärstellung steht. Der rectus inferior senkt unter derselben Bedingung die Cornea, adduziert sie etwas und neigt den vertikalen Meridian unten etwas nach einwärts. Der obliquus superior bringt sie nach unten, abduziert sie, sodass sie also nach unten aussen geht, und neigt den vertikalen Meridian nach einwärts, der obliquus inferior hebt sie, abduziert sie, bringt sie also nach oben aussen und neigt den vertikalen Meridian unten nach innen. Soll die Cornea aus der Primärstellung gerade nach oben geführt werden, so müssen also der rectus superior und der obliquus inferior zusammenarbeiten, und soll der Blick gerade nach unten gelenkt werden, so müssen der rectus inferior und der obliquus superior zusammenwirken, während die Ad- und Abduktion von der Primärstellung aus ledig-

lich durch den rectus internus und rectus externus vermittelt werden.

Nachdem wir diese festgestellt haben, können wir zur Analyse der Doppelbilder bei Augenmuskellähmung schreiten. Denken wir uns nochmals, es sei der linke Abducens gelähmt. Halten wir ein Objekt, z. B. ein Licht, im Dunkelzimmer dem Patienten in der Höhe der Augen so vor, dass er bei geradaus gerichtetem Gesicht mit den Augen nach links blicken muss, um die Flamme zu fixieren, so wird er uns sagen, er sehe zwei Lichter neben einander in derselben Höhe. Dies erklärt sich so: mit dem normalen rechten Auge fixiert er das Licht richtig, mit dem linken aber nicht, denn dieses ist er nicht im Stande so weit links zu wenden, dass das Bild der Flamme auch wie rechts auf die Fovea centralis fällt, sondern es wird nasal davon auf der Retina entworfen. Ein Bild, das nasal von der Fovea sich befindet, wird nach aussen hin temporalwärts projiziert, es liegt im Gesichtsfeld temporal vom Fixationspunkt und zwar um so mehr temporal, je weiter entfernt von der Fovea das Netzhautbild sich befindet. Rücken wir also mit unserem Licht weiter temporalwärts, so wird ihm zwar das rechte Auge folgen, am linken wandert dagegen einfach das Retinalbild nasal, sein Scheinbild entsprechend temporal. Scheinbild nennt man es deshalb, weil es nicht recht scharf ist, denn Bilder, die ausserhalb der Macula auf die Netzhaut fallen, werden nur undeutlich wahrgenommen, um so undeutlicher, je mehr peripher sie liegen. In unserem Fall wird also der Patient das Bild des rechten Auges am richtigen Orte sehen, das des linken aber temporal davon, also links, es besteht ein gleichnamiges Doppelbild. Führen wir nun das Licht, indem wir damit in gleicher Höhe bleiben, wieder zurück nach rechts, so rücken die Doppelbilder zusammen, und wenn wir damit vor der Mitte des Auges oder etwas nasal von der Mitte angelangt sind, so sieht der Patient wieder einfach, ebenso, wenn wir weiter damit nach rechts rücken. Das Doppelsehen tritt also nur auf, wenn wir mit dem Prüfungsobjekt in den Wirkungskreis des gelähmten Mus-

kels kommen, und der Patient kann daher diesen Wirkungskreis dadurch einschränken, dass er den Kopf nach links dreht, statt die Augen nach links zu drehen.

Bei Lähmung des linken Abducens, der also die Cornea bei normaler Funktion nach links richten würde, finden wir das Bild des linken Auges links von dem des rechten. Umgekehrt werden wir es rechts von ihm finden, wenn der rectus internus des linken Auges gelähmt ist, aus genau den gleichen Gründen, die vorhin entwickelt wurden; es besteht dann gekreuzte Diplopie.

Ist der rectus superior betroffen, so bleibt das Auge in der Hebung und zugleich etwas in der Adduktion zurück, sodass das Bild des Lichtes nach unten und etwas nach aussen von der Fovea auf die Retina fällt. Dementsprechend befindet sich das Bild des linken Auges nach oben und etwas nach innen von dem des rechten Auges und ist zugleich oben etwas nach innen geneigt, weil die Rollung durch den rectus superior ausbleibt. Diese wird um so mehr ausbleiben, je mehr das gelähmte Auge nasalwärts blickt, weil bei Adduktion der rectus superior schiefer an den Bulbus tritt und daher stärker rollende Wirkung hat. Blickt das Auge dagegen temporalwärts, so fällt die Rollung weg, dafür tritt die reine Hebung stärker hervor und die Folge ist, dass die Höhendistanz der Doppelbilder etwas zunimmt, der seitliche Abstand der Doppelbilder, der nicht gross ist, kommt in der mittleren Stellung am meisten zur Geltung.

Verfolgen wir so auch bei den obliqui die Stellung der Doppelbilder, so können wir verallgemeinernd sagen: Die Richtung, in welcher sich das Scheinbild von dem wahren Bild entfernt, entspricht stets der Zugrichtung des gelähmten Muskels oder praktisch noch bequemer: das Bild des gelähmten Auges wird immer dahin abgelenkt, wohin die Cornea gelenkt würde, wenn der gelähmte Muskel seine Funktion erfüllen könnte und das Bild wird dabei eventuell so geneigt, wie der betreffende Muskel den vertikalen Meridian neigen würde.

Nehmen wir also als weiteres Beispiel an, der linke Trochlearis sei gelähmt. Würde er allein das Auge aus der Primärstellung durch seine isolierte Kontraktion ablenken, so würde die Cornea nach aussen-unten gestellt und der vertikale Meridian oben nach innen geneigt. Genau so finden wir auch das Bild des linken Auges abgelenkt: es befindet sich nach aussen-unten von dem des rechten Auges und mit seinem oberen Ende nach der Nasenseite geneigt. (v. Fig. B.) Selbstverständlich müssen wir die Doppelbilder bei Trochlearislähmung im unteren Teil des Blickfeldes suchen, da der obliquus superior ein Senker ist, und zwar senkt er die Cornea um so mehr, je mehr das Auge nach innen blickt. Bei Stellung des Lichtes nach unten-innen ist daher auch der Höhenabstand der Doppelbilder grösser, als wenn das Auge nach unten-aussen blicken soll. In letzterer Stellung rollt der Trochlearis, wie oben gesagt, den vertikalen Meridian nach einwärts, deshalb bekommt das Bild des linken Auges nun eine stärkere Neigung oben nasalwärts und wird zugleich der Höhenabstand geringer. Immer bleibt dabei das Bild des linken Auges links von dem des rechten oder gleichnamig, da der Trochlearis auch abduziert.

Bei Lähmung des obliquus inferior, der, wenn er allein funktioniert, die Cornea nach aussen-oben stellt und den vertikalen Meridian oben nach der temporalen Seite neigt, finden wir das Bild des gelähmten Auges oben-aussen von dem des anderen Auges und oben temporal geneigt. Auch hier nimmt der Höhenabstand der Doppelbilder zu, wenn das Auge nasal, und der Schiefstand zu, wenn es temporal blickt. Die Doppelbilder sind gleichnamig. Die Diplopie muss im oberen Teil des Blickfeldes aufgesucht werden.

Bei Lähmung des rectus superior, der die Cornea nach oben und zugleich etwas nach innen bringt und den vertikalen Meridian oben nasal neigt, findet sich das Bild des gelähmten Auges nach oben und etwas nach innen (nasal) von dem andern und oben etwas nasal geneigt. Bei Abduktion nimmt diese Neigung ab und dafür der Höhenabstand zu.

Bei Lähmung des rectus inferior, der die Hornhaut nach unten und zugleich etwas nach innen bringen und den vertikalen Meridian unten nasalwärts neigen würde, finden wir das Bild des gelähmten Auges nach unten und etwas nach innen (nasal) von dem des andern Auges und mit seinem unteren Ende etwas nasalwärts geneigt. Diese Neigung ist aber nur deutlich beim Blick nasalwärts, während anderseits beim Blick temporalwärts sie ab- und der Höhenabstand der Doppelbilder zunimmt.

Um genau feststellen zu können, welches der beiden Bilder dem rechten oder linken Auge angehört, lässt man vor das eine Auge, gleichviel welches, ein rotes Glas halten. Das Bild des Auges mit dem roten Glas erscheint dann rot gefärbt, während das andere die natürliche Färbung besitzt.

Eine Hauptsache ist nun ferner, herauszubringen, an welchem Auge die Lähmung sitzt, ob nur am einen oder vielleicht an beiden. Hiefür gilt folgende Regel. Es gehört dasjenige Bild dem kranken Auge an, welches in annähernd der gleichen Richtung, in der wir das vorgehaltene Licht bewegen, dem anderen Bilde vorauseilt. Denn das Vorauseilen des Bildes ist gleichbedeutend mit dem Zurückbleiben des Auges durch die Lähmung.

Finden wir z. B., dass das Bild des linken Auges, wenn wir von der Mitte aus das Licht nach links führen, dem Bild des rechten Auges nach links vorauseilt, so sitzt die Lähmung links und ist der linke Abducens gelähmt. Gehen wir nun mit dem Licht, vielleicht beim selben Patienten, von der Mitte aus nach rechts und eilt nun das Bild des rechten Auges dem des linken Auges nach rechts hin voraus, so ist auch der rechte Abducens gelähmt.

Gehen wir mit dem Licht nach oben und es geht eines der Doppelbilder auch nach oben und zwar umsomehr, je mehr wir mit dem Objekt nach oben rücken, so gehört dieses nach oben vorauseilende Bild dem gelähmten Auge an u. s. f.

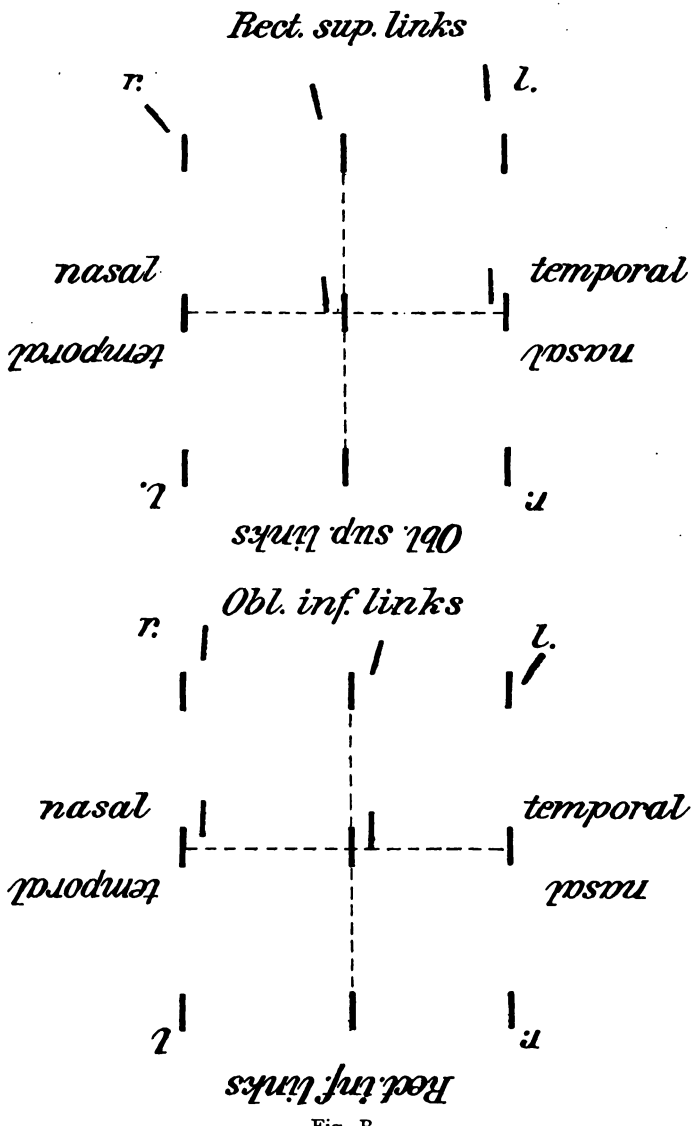
Rect. sup. links
r.
l.
nasal
temporal
temporal
nasal
l.
r.
Obl. sup. links
Obl. inf. links
r.
l.
nasal
temporal
temporal
nasal
l
r
Rect. inf. links

Fig. B.

Zum Zweck einer genauen Analyse der Doppelbilder in einem gegebenen Fall ist es erforderlich, sie aufzuzeichnen und zwar so, wie z. B. die beistehenden Schemata der Lähmung der beiden Obliqui sowie des rectus superior und inferior angeben. Wir skizzieren zunächst mit zwei Linien ein Kreuz und suchen nun mit dem Licht die Stellung der Doppelbilder an 9 Orten auf: zuerst in der Mitte, dann oben und unten, rechts und links, entsprechend dem Kreuz, dann auch noch rechts und links oben, rechts und links unten. Wir schreiben dann die Doppelbilder am besten auf, wie sie uns der vor uns sitzende Patient angiebt. Das Doppelbild des linken Auges, das bei Lähmung seines linken Abducens nach links rückt, schreiben wir also so in das Schema, dass wir, als vor dem Untersuchten stehend, es zu unserer Rechten haben u. s. f. Ganz anders sehen die Aufzeichnungen aus, wenn der Patient seine Doppelbilder selbst aufzeichnet, vielleicht auf einer vor ihm befindlichen Tafel, eine Methode, die auch angewendet wird; denn nun kommt im eben angeführten Beispiel das Doppelbild des linken Auges im Schema auf die entgegengesetzte, also linke Seite. Man muss also beim Studium eines solchen Schemas immer wissen, wie der Untersucher aufschrieb, und deshalb darf dieser nie unterlassen, am Schema zu bemerken, was rechts und links sei. Schreibt man auf, wie die beistehenden Beispiele zeigen, so kommt die Bezeichnung r. (rechts) an den für uns linken Rand des Schemas, zeichnen wir nach der zweiten Methode auf, so kommt diese Bezeichnung an den rechten Rand desselben. Beim Betrachten von Fig. B. erkennt man an den Buchstaben r. und l. sofort, dass hier die Doppelbilder vom Untersucher aufgeschrieben wurden. Auf diese Weise hat auch Woinow[1]) die Doppelbilder bei den verschiedenen Augenmuskellähmungen in seinen Tafeln aufnotiert, die zum diagnostischen Studium sehr zu empfehlen sind, ganz besonders bei Lähmung mehrerer Muskeln. Woinow giebt

[1]) Woinow, Ueber das Verhalten der Doppelbilder bei Augenmuskellähmungen in 15 Tafeln dargestellt. Wien 1870.

eine grössere Zahl von Beispielen solcher kombinierten resp. multiplen Lähmungen, um die diagnostische Beurteilung dieser oft etwas schwierigen Lähmungsformen zu erleichtern.

Die verschiedene Art der Notierung erschwert dem Anfänger im Studium dieser Verhältnisse oft das Verständnis, weshalb ich hier auf diesen Punkt speziell das Augenmerk hinlenkte.

Untersucht man Kranke mit schon länger bestehenden Augenmuskellähmungen, so fällt es freilich oft sehr schwer, noch zur richtigen Diagnose zu gelangen, weil diese bereits gelernt haben, das eine der Doppelbilder mehr oder weniger zu unterdrücken. Trotzdem klagen sie oft gleichwohl noch über Sehstörung, weil bei gewissen Blickrichtungen die Diplopie doch noch sie stört. Man muss dann zunächst in diesen Blickrichtungen (bei Trochlearislähmung z. B. die nach unten-innen) genau untersuchen, und man kann in solchen Fällen oft noch die Diplopie dadurch manifest machen, dass man ein Prisma in geeigneter Stellung vor das eine Auge hält. Gesetzt, es liege eine alte Lähmung des linken Abducens vor, so giebt uns der Patient auch bei Vorhalten des roten Glases keine Doppelbilder an, auch nicht im Gebiet der Doppelbilder (links von seiner Medianlinie). Hält man ihm aber vor das eine Auge ein Prisma von ca. 10^0 mit der Basis nach unten oder nach oben, also in höhenablenkender Stellung, so giebt er oft die Doppelbilder noch an, weil dasjenige Bild, das vom Prisma verlagert wird, jetzt an einer ungewohnten Stelle der Netzhaut erscheint und nun zur Perzeption gelangt. Zweckmässig für solche Fälle, wie übrigens auch für die Untersuchung frischer Fälle ist ein geripptes rotes Glas, wie es von Maddox angegeben wurde. Beim Durchsehen durch ein solches wird das vorgehaltene rote Licht als lange rote Linie gesehen, deren Existenz und Lagerung dem Patienten deutlicher zum Bewusstsein kommt und die auch allfällige Neigungen des Doppelbildes deutlicher erscheinen lässt.

Vermittelst der Prüfung auf Doppelbilder sind wir auch in den Stand gesetzt, zu unterscheiden, ob in einem gegebenen Fall paralytisches Schielen oder concomitierendes Schielen vorhanden ist. Beim letzteren oder gewöhnlichen Schielen handelt es sich nicht um eine Lähmung, sondern um falsche Stellung eines Auges, wobei dieses in seinen Exkursionen nicht gehemmt ist. Vielmehr kann dasselbe z. B. beim Konvergentschielen um die Quote, um die es zu wenig abduziert wird, umsomehr adduziert werden, sodass die Cornea unter Umständen bei kräftiger Adduktion im inneren Winkel grossenteils verschwindet. Ein solches schielendes Auge bleibt auch in keiner Blickrichtung zurück, sondern es begleitet das andere Auge in allen seinen Bewegungen, wobei es aber seine unrichtige Stellung immer in gleichem Masse beibehält. Diesem Verhalten entsprechen die Doppelbilder, falls überhaupt (im Anfang) welche vorhanden sind; die Distanz der Doppelbilder bleibt sich hier bei den verschiedenen Blickrichtungen gleich und bald verschwindet die Diplopie gänzlich, indem das schielende Auge sein Bild unterdrückt, exkludiert.

Die Untersuchung auf Simulation und Aggravation (Uebertreibung einer vorhandenen Verminderung des Sehens) bildet für den Arzt so oft eine verantwortungsvolle, manchmal recht schwierige Aufgabe, dass darüber hier noch das Wesentlichste angeführt werden soll. Nicht nur z. B. bei Rekrutierungen, sondern namentlich auch bei der Feststellung von Unfallbeschädigungen begegnet der Untersuchende oft dem Bestreben des Untersuchten, durch falsche Angaben ein schlechteres Sehen vorzugeben, als thatsächlich vorhanden ist. Der Unfallschaden wird übertrieben, damit die Entschädigung grösser ausfällt, der Rekrut wünscht wegen mangelhafter Sehschärfe vom Militärdienst befreit zu werden, auch die Hysterischen geben dem Arzt oft Gelegenheit, unrichtige Angaben bezüglich ihres Sehens nachzuweisen.

Zunächst wird schon immer dem Arzt der Verdacht aufsteigen müssen, dass der Explorand simuliert, wenn das Resultat der subjektiven Prüfung nicht mit dem der objektiven übereinstimmt, d. h. wenn bei völlig normalem Befund die Funktion abnorm angegeben wird. Dabei darf man nur nicht übersehen, dass angeborene Schwachsichtigkeit bei vollständig anatomisch normalen Verhältnissen vorkommt. Es findet dies namentlich etwa bei Hypermetropen am einen Auge statt oder es haben stark Hypermetropische sogar an beiden Augen erheblich verminderte Sehschärfe, ohne dass die Augen krank sind, auch wenn die Korrektionsgläser vorgesetzt werden.

Völlige Blindheit beider Augen wird selten simuliert, häufiger schon die des einen Auges. Im letzteren Fall ist der Nachweis der Simulation leichter, als wenn am einen oder beiden Augen bloss Schwachsichtigkeit angegeben wird. Wird Blindheit des einen Auges behauptet, so wird man zwar die Pupillenverengerung auf direkten Lichteinfall und die konsensuelle Reaction am anderen Auge (Verengerung der Pupille des anderen Auges, wenn ins untersuchte Licht fällt) berücksichtigen können, aber nur mit grosser Vorsicht. Es kommt nämlich in seltenen Fällen vor, dass bei erloschener Lichtempfindung eines Auges das in dasselbe fallende Licht doch noch Verengerung an der gleichseitigen und anderen Pupille auslöst. Umgekehrt kann bei vorhandenem gutem Sehen die Pupille auf Lichteinfall unbeweglich bleiben, weil sie gelähmt oder durch Verwachsungen fixiert ist. Besser ist es daher, sich an folgende Methoden der Untersuchung zu halten.

1. Man lässt den Exploranden lesen und hält nun zwischen das Buch und das Gesicht des Lesenden ein Blatt Papier senkrecht zum Buch in der Verlängerung der Nase des Exploranden so, dass die Buchstabenreihen dadurch halbiert werden. Der einseitig Blinde wird nun bloss die Wörter der dem sehenden Auge gegenüberliegenden Buchhälfte lesen, der Simulant liest auch die der anderen Hälfte. Es genügt unter Umständen auch schon das Vorhalten eines Lineales oder Bleistiftes, um bei Simulanten

ungestörtes Lesen zu beobachten, während der einseitig Blinde die vom Bleistift verdeckten Worte auslässt. Geschickte Simulanten werden nun schon bei dieser Prüfung sich dadurch verraten, dass sie rasch das angeblich blinde Auge schliessen, um sich zu orientieren, was sie sehen dürfen und was nicht. Dieses Manöver wenden sie auch bei anderen Methoden an, weshalb man darauf achten muss.

2. Man hält in verdunkeltem Raum dem Exploranden eine brennende Kerze vor das sehende Auge und führt sie nun langsam nach der Seite des angeblich blinden Auges. Sieht er nun das Licht auch dann noch, wenn es dem sehenden Auge schon durch den Nasenrücken verdeckt ist, was man am Schatten, den dieser wirft, erkennt, so zeigt dies, dass er mit dem angeblich blinden Auge es sieht. Geschickte Simulanten werden so aber nicht entlarvt.

3. Dagegen gelingt es mit dem Vorhalten eines Prismas manche zu überführen und zwar auf verschiedene Weise. Hält man einem Normalen ein Prisma mit der brechenden Kante nasenwärts vor das Auge und lässt dabei nach einem vorgehaltenen Objekt, am besten nach einem Licht im Dunkelraum blicken, so sieht man, wie das Auge hinter dem Prisma sofort eine leichte Einwärtswendung (Adduktion) ausführt. Es geschieht dies im Interesse des Einfachsehens, denn das vorgehaltene Prisma erzeugt neben einander stehende Doppelbilder, die durch Adduction sofort und leicht vereinigt werden. Der Zwang zu dieser Verschmelzung der Doppelbilder ist so gross, dass sie in der Regel erfolgt. Ist das eine Auge blind, so fällt sie natürlich weg. Dem Simulanten muss man das Prisma vor das angeblich blinde Auge halten.

Ferner kann man das Prisma mit der brechenden Kante nach oben vor das gesunde Auge halten und fragen, ob zwei Lichter gesehen werden oder nicht. Sehen beide Augen, so wird das Bild des mit dem Prisma bewaffneten Auges etwas höher stehen als das des anderen Auges. Giebt der Untersuchte an, dass er zwei Lichter sieht, so beweist dies, dass er mit beiden Augen sieht. Viele

Simulanten wissen aber schon, dass sie sich durch die Angabe von Doppelsehen verraten, deshalb muss man den Versuch unter Umständen so modifizieren, dass man zuerst schon am sehenden Auge, also monokulär Doppelsehen hervorruft. Zu dem Zweck schiebt man ein starkes Prisma (von etwa 15°) mit der brechenden Kante nach unten, (also mit der Basis nach oben) langsam gegen das Auge hinauf. Sobald nun der Basisrand die untere Hälfte der Pupille deckt, wird mit diesem Auge doppelt gesehen, weil die Strahlen, welche durch das Prisma treten, abgelenkt werden, die durch die obere Hälfte der Pupille ins Auge fallenden Strahlen dagegen nicht. Man überzeugt nun zunächst den Exploranden davon, dass er auch mit dem gesunden Auge doppelt sehen kann, indem man ihm während des Versuches das andere Auge deckt. Gibt er nun an, doppelt zu sehen, so lässt man das angeblich blinde Auge frei und schiebt das Prisma zugleich etwas weiter in die Höhe, sodass es nun die ganze Pupille des Auges deckt. Wird jetzt weiter doppelt gesehen, so beweist dies die Simulation und man kann, wenn man Leseproben als Objekt benützt, sogar die Sehschärfe des angeblich blinden Auges feststellen, ohne dass der Untersuchte es merkt. Das obere der beiden Bilder gehört im geschilderten Fall dem angeblich blinden Auge an. Das hiebei benützte Prisma soll besser keine Fassung besitzen.

4. Man setzt vor das sehende Auge ein starkes Convexglas z. B. von 6 D. Damit wird ein emmetropisches Auge künstlich myopisch und wird nur bis auf eine Entfernung von ca. 17 cm feinen Druck zu lesen im Stande sein. Man lässt nun zuerst damit in kurzer Distanz lesen, rückt nun aber allmählich das Buch weiter und weiter ab. Wird nun auch dann weiter gelesen, wenn man mit dem Buch über 17 cm hinausrückt, so beweist dies, dass nun mit dem anderen Auge gelesen wird.

Etwas schwieriger gestalten sich die Verhältnisse, wenn nicht völlige Blindheit eines Auges, sondern nur Schwachsehen simuliert wird, oder wenn wirkliches vorhandenes Schwachsehen übertrieben, also z. B. statt Sehschärfe 1/3

nur solche von 1/10 vorgegeben wird. Letzteres geschieht namentlich oft bei Schadenersatzklagen. In diesen Fällen muss man sich in erster Linie an die oben angeführte Thatsache halten, dass bei der Sehprüfung auf verschiedene Distanz der Simulant leicht verschiedene Werte für die Sehschärfe angiebt. Es wird einem auch noch so geschickten Simulanten schwer fallen, immer die seiner wirklichen Sehschärfe entsprechende Buchstabenreihe zu treffen, wenn man rasch die Distanz der Probetafel ändert oder wenn man sie im Spiegel lesen lässt. Es wird ferner der Simulant das Bestreben haben, mit einer bestimmten Linie abzuschliessen und von der nächsten Linie gar keinen Buchstaben mehr lesen zu wollen, obgleich unter richtigen Verhältnissen allemal in der folgenden Linie noch der leichteste gelesen wird, wenn die ganze vorherige Linie mit auch schwierigen Buchstaben glatt gelesen wurde. Zum mindesten muss dies, wie schon oben bemerkt, Verdacht auf Simulation erwecken.

Man kann in solchen Fällen nun auch sich so helfen, dass man das gutsehende Auge vermittelst geeigneter Brillengläser, ohne dass der Explorand es merkt, vom Sehen ausschliesst. Man kann also so verfahren, wie eben sub 4 geschildert wurde. Man setzt dem gesunden Auge, indem man nach der Probetafel in die Ferne sehen lässt, allmählich immer stärkere Concavgläser vor. Mit schwachen derartigen Gläsern wird es noch in die Ferne sehen, bei einer gewissen Stärke, z. B. 10 D, wird ihm dies unmöglich sein. Was also jetzt noch gelesen wird, wird vom anderen Auge wahrgenommen. Man kann so dann an der Probetafel die Sehschärfe des simulierenden Auges bestimmen.

Ausgezeichnet ist ferner für ganz geschickte Simulanten die Anwendung des Stereoskopes, namentlich in der Form und Ausstattung, welche ihm vermittelst sehr brauchbarer Tafeln M. Burchardt[1]) gegeben hat. Vermittelst dieses

[1]) M. Burchardt, Praktische Diagnostik der Simulation von Gefühlslähmung, von Schwerhörigkeit und von Schwachsichtigkeit. Berlin 1878, Gutmann'sche Buchhandlung. Mit Stereoskop, Tafeln und genauer Gebrauchsanweisung.

Verfahrens, das ich schon seit vielen Jahren verwende, gelingt es, auch ganz geriebene Simulanten zu entlarven und deren Sehschärfe festzustellen. Die stereoskopischen Tafeln sind so konstruiert, dass der Explorand gar nicht merkt, mit welchem Auge er deren einzelne Buchstaben und Zeichen liest.

Da, wo an einem Auge schon eine Sehstörung bestand und dann z. B. durch einen Unfall verstärkt wurde, wird es freilich manchmal noch der ganzen weiteren Untersuchung bedürfen, damit völlige Klarheit geschaffen wird. Insbesondere wird die Untersuchung im aufrechten Bilde uns darüber orientieren, wie weit z. B. die Trübung der brechenden Medien (Hornhauttrübung, Katarakt etc.) die Sehschärfe beeinflusst. Dagegen darf man sich nicht durch das umgekehrte Bild täuschen und zu der Annahme verleiten lassen, der Explorand müsse ganz gut sehen, weil man ein deutliches umgekehrtes Bild bekommt. Ein solches ist nämlich auch da noch erhältlich, wo wegen Trübungen der Hornhaut und des dadurch veranlassten Astigmatismus oder wo wegen teilweiser Linsentrübung doch das Sehen thatsächlich stark gestört ist. Man kann also in diesen Fällen nur aus der Deutlichkeit des aufrechten Bildes Schlüsse ziehen auf die Deutlichkeit des Sehens mit diesem Auge.

Die Krankheiten der Thränenorgane.

Nur selten wird die Quelle der Thränen, nämlich die im äussern oberen Teile der Augenhöhle dicht hinter dem Orbitalrand liegende acinöse Thränendrüse von Erkrankung (Entzündung, Neubildung wie Carcinom, Sarkom, Adenom etc.) befallen.

Häufig dagegen fordern Störungen in der Thränenableitung die ganze Kunst und Geduld des Arztes heraus und zwar dreht sich die Affektion in der Regel um eine Verengerung im Ableitungsweg.

Viel weniger häufig ist primär ein mangelhaftes Eintauchen des unteren Thränenpunktes in den Thränensee

(infolge Eversion oder Ektropium des unteren Lides) die Ursache des Thränens. Meistens ist vielmehr eine **Dacryostenose** das Grundübel und zwar kann die Verstopfung schon in den Thränenröhrchen liegen. Nicht gar selten sind Verletzungen schuld an einem Verschluss des untern Röhrchens. Denn es kann durch einen Faust- oder Stockschlag das untere Lid an der nasalen Seite mehr oder weniger weit abgerissen werden, wobei der Riss in der Regel durch das untere Kanälchen geht. In seltenen Fällen bilden Konkretionen, welche sich in den Röhrchen ansammeln und aus Pilzrasen bestehen, die Ursache des Thränenträufelns.

Das grosse Heer der Kranken mit Thränen- und Triefaugen leidet an mehr oder weniger starker Verengerung des Thränennasenkanales. Dieser verbindet den Thränensack mit der Nase, wo er unterhalb der untern Muschel endigt. Der Thränensack, nasal vom innern Augenwinkel befindlich, liegt nur zum Teil im Knochen eingebettet und zwar in der Furche, welche dort das Thränenbein bildet (Fossa sacci lacrymalis). Es wird nämlich an der Vorderseite überbrückt vom Ligamentrum palpebrale internum, jenem horizontalen straffen Band, das deutlich hervortritt, wenn man es durch temporalwärts gerichteten Zug an den Lidern spannt. Der Thränennasengang dagegen verläuft in einem knöchernen Kanal, dessen engste Stelle sich am Uebergang des Sackes in diesen Kanal befindet, sodass dementsprechend hier auch oft krankhafter Verschluss zu Stande kommt. Aber auch am unteren Ende des Kanales sind Verengerungen und Verlegungen nicht selten, sei es, dass die Schwellung der Nasenschleimhaut, oft nur vorübergehend, sei es, dass solche der Schleimhaut des Kanales den Verschluss bedingt. Um die gar nicht selten, besonders im Anfangsstadium der Erkrankung zu beobachtenden vorübergehenden Verschlüsse des Thränenableitungsweges zu verstehen, muss man sich ferner daran erinnern, dass im Thränennasengang (ähnlich wie an der unteren Nasenmuschel) zwischen der Schleimhaut und der knöchernen Wandung sich ein venöses Geflecht befindet, das fast einem

cavernösen Gewebe gleichkommt und Schwellungszuständen Vorschub leistet, die temporären Verschluss ganz leicht herbeiführen können. So erklärt es sich auch, dass bei heftigem Schnupfen die Augen vorübergehend thränen. Weil der Thränennasengang eng ist und wegen seiner knöchernen Umgebung sich bei Ansammlung von Sekret nicht ausweiten kann wie der Thränensack, hat die Schwellung seiner blutreichen Schleimhaut rasch Verschluss, eventuell bleibende Verengerung zur Folge.

So bildet denn wohl häufig ein Katarrh des Thränennasenganges die allererste Etappe des häufig durch lange Jahre sich hinschleppenden Erkrankungsprozesses. Möglicherweise ist dabei oft dieser Katarrh von der Nase aus in den Kanal hineingekrochen, vielleicht setzt sich auch ein solcher zuerst im Thränensack fest und deszendiert dann von da aus. Für ersteres spricht der Umstand, dass manchmal bei Triefäugigen die Sache wieder schlimmer wird, wenn ein neuer Nasenkatarrh sie befällt. Für letzteres lässt sich mit Grund die Thatsache anführen, dass manchmal der ganze Thränensack mit schleimigem Sekret gefüllt und gleichwohl der Thränennasengang durchgängig ist, sodass man vermittelst starken Druckes auf den Sack dessen Inhalt in die Nase zu entleeren im Stande ist. Vor allen aber sind aetiologisch für das Triefauge familiäre Momente massgebend. Das Leiden vererbt sich leicht. Man muss nur, um dies festzustellen, dieser Spur sorgfältig nachgehen; denn auf Vererbung sind die Kranken meist weniger gut zu sprechen, als auf Erkältung, die beliebte Erklärung auch für das uns beschäftigende Leiden. Es ist auch möglich, dass gewisse Störungen in der Entwicklung und im Wachstum der Knochen des Schädels, speziell der Nase und ihrer angrenzenden Teile, ein begünstigendes Moment liefern. Dafür spricht der Umstand, dass bei Plattnasen manchmal Thränenkanal-Stenosen gefunden werden und dass bei Asymmetrie der Gesichtshälften die Stenosen in besonders unangenehmer Weise auftreten können. Nehmen wir noch hinzu, dass das Leiden bei Kindern viel seltener auftritt als bei Erwachsenen, trotz-

dem die Kinder engere Kanäle haben und häufiger an Schnupfen leiden, so werden wir sagen: es genügen diese mechanischen Momente alle nicht, sondern es wird sich wohl um gewisse Dispositionen für die Ansiedlung pathogener Pilze im Thränensack und Nasengang handeln. Diese Disposition besitzt der eine, der andere nicht. Sie vererbt sich wie andere solche Dispositionen.

Dass der Thränensack sehr oft in seinem abnormen Inhalt eine Menge der schlimmsten pathogenen Keime beherbergt, ist eine der frühesten Erkenntnisthatsachen im Bereich der Bakteriologie des Sehorganes. Ob nun diese Pilzansiedlung Ursache sei des Katarrhes, oder dessen Folge, das kann noch diskutiert werden. Wenn man sich aber daran erinnert, dass hie und da in Fällen, wo fast kein Sekret im Thränensack vorhanden war, Eiterungsprozesse am Augapfel (nach Staaroperation etc.) die Anwesenheit dieser schlimmen Keime im Thränensack in unangenehmster Weise klar machen, so wird man sich der Ansicht zuneigen müssen, dass diese Keime das Primäre und nicht das Sekundäre sind. Dazu kommt, dass wir die Spuren dieser Pilzansiedelung auch noch anderswie erkennen können. Ich kann mir nicht recht vorstellen, dass ein blosser gutartiger Katarrh den Thränennasengang, so eng dieser ist, stellenweise zur Obliteration zu bringen vermag. Wohl aber kann ich mir denken, dass die Ansiedlung von Keimen in der Schleimhaut des Kanales oder die Toxine der Keime, welche im Thränensack wuchern, die Schleimhaut des Kanales arrodieren können und dass in Folge von dadurch bedingter Geschwürsbildung dann Strikturen und Verklebungen entstehen.

Dass der Inhalt des Thränensackes bei den Triefaugen fast ohne Ausnahme entzündungserregende Eigenschaften hat, bemerken wir nicht nur daran, dass bei solchen Augen sehr leicht Eiterung den geringfügigsten Verletzungen nachfolgen kann, sondern auch daran, dass sich in der grossen Mehrzahl der Fälle nach einiger Zeit Katarrh der Bindehaut und Entzündung des Lidrandes (Blepharitis) einstellt. Wegen des blossen Thränens würden sich auch Patient und Arzt sehr oft nicht zu einer Behandlung entschliessen, die schlimmen Folgeerscheinungen sind es aber, die beiden gebieterisch die Therapie aufdrängt.

Im Beginne äussert sich das Leiden zunächst durch Thränenträufeln oder Schwimmen des Auges, wobei das Charakteristische in der vermehrten Flüssigkeitsmenge liegt, welche in der Lidspalte entweder nur sich ansammelt, ohne gleich überzufliessen, oder zu Ueberfliessen und häufigem

Tab. 1. Dacryocystitis. Die linke Thränensackgegend ist stark vorgewölbt, gerötet und auf Druck empfindlich, die angrenzende Haut der Lider etwas ödematös. Auf der Höhe der Schwellung ist etwas Fluktuation zu fühlen. Eine Thräne liegt in der Furche, die sich vom inneren Augenwinkel in die Schwellung etwas hineinzieht. Der 57jährige Patient pflegte schon seit 15 Jahren den mit Schleim und Eiter sich füllenden Thränensack regelmässig auszudrücken. Die Entzündung besteht seit 8 Tagen. Verlauf: Durchbruch des Eiters nach aussen, keine Fistelbildung.

Abwischen des Auges führt. Ganz besonders wird der Kranke durch dieses Thränen dann belästigt, wenn er sich kaltem Wind, beissendem Rauch oder Staub aussetzt. Es plagt ihn dann nicht nur das Ueberfliessen, das zum Abtrocknen nötigt, sondern ganz besonders auch die Störung des Sehens, die dadurch zu stande kommt, dass — namentlich beim Blick nach unten — die in der Lidspalte angesammelte Thränenflüssigkeit sich zum Teil über die Cornea legt und durch falsche Brechung der Lichtstrahlen eine Verzerrung des optischen Bildes verursacht. Das Uebel ist dann ganz besonders störend, wenn es, was leicht der Fall, an beiden Augen vorkommt.

Immerhin lässt der Kranke sehr oft die Sache gehen, namentlich wenn er weiss, welch unangenehme Behandlung seiner harrt, und so bleiben denn in der Regel die weiteren Folgen der Dacryostenose nicht aus. Doch giebt es auch Ausnahmen, wo trotz Stenose die Beschwerden gering bleiben und das Uebel sogar erst gelegentlich einer Durchspritzung des Thränenkanals (z. B. vor der Staaroperation) entdeckt wird. Meistens aber belästigt den Kranken nach und nach nicht mehr blos das Thränen, sondern es treten nun auch die Erscheinungen des Bindehautkatarrhes und der Lidrandentzündung auf. Das Auge verklebt am Morgen, wird noch reizbarer für Rauch und Staub und rötet sich gelegentlich conjunctival. Es wird auch der entzündete, gerötete, zeitweise von Ekzem befallene Lidrand durch Jucken und Brennen die Ursache von weiteren Beschwerden und von Entstellung, ja es kann, wenn eine auch nur kleine Schürfung die Cornea trifft, falls infektionstüchtiges Material im Thränensack vorhanden ist, eine eiterige Hornhautent-

Tab. 1.

Lith. Anst F. Reichhold, München

zündung (Hypopyon-Keratitis) das Sehen in grösste Gefahr versetzen. Denn offenbar geraten, sobald der reguläre Abfluss des Thränensackinhaltes nach der Nase hin gestört ist, die pathogenen Keime leicht rückwärts in den Bindehautsack und verursachen dort besagte Vorgänge. Da, wie experimentell leicht nachweisbar, zwischen Bindehautsack und Lidrand ein reger Austausch von vorhandenen Keimen besteht, so erklärt sich die in diesen Fällen so häufig zu beobachtende Erkrankung des Lidrandes, wo in den zahlreichen Drüsenmündungen und Drüsen die Bakterien gute Schlupf- und Vegetationswinkel finden, in ihrer Ansiedelung vielleicht begünstigt durch die beständige Benetzung dieser Region.

Viele dieser Kranken kommen auch erst zum Arzt, wenn eine Entzündung des Thränensackes und seiner Umgebung sie befällt. Durch Vorgänge, die wir noch nicht genau kennen, gerät der so eminent entzündungserregende Inhalt des Thränensackes in das Gewebe, das diesen umgiebt, und es entwickelt sich eine heftige phlegmonöse Entzündung, welche dem Unerfahrenen sogar das Bild des Erysipels vortäuschen kann. Denn die entzündete, weit herum gerötete Haut, die stellenweise (an den Lidern) ödematös und auf Berührung schmerzhaft ist, gleicht der bei Erysipel (vgl. Tab. 1 u. 2). Die Betastung ergiebt dann aber, dass das Zentrum der Entzündung durch den mehr oder weniger geschwellten, auf Druck in hohem Grade empfindlichen Thränensack gebildet wird, und wenn der Kranke erst im vorgerückteren Stadium sich präsentiert, so kann man beobachten, dass die Thränensackgegend abcessartig einen Durchbruch von Eiter erkennen lässt. Nicht immer findet dieser gerade über dem Thränensack (also etwas unterhalb dem Lig. palp. int.) seinen Ausweg, sondern es tritt unter Umständen auch Senkung des Eiters und Durchbruch an einer 1—2 cm tiefer gelegenen Stelle statt. Diese sogen. Dacryocystitis ist oft ebenso sehr eine Entzündung der Umgebung des Thränensackes, als dieses selbst, ja, es kann vorkommen, dass die Durchgängigkeit des Thränennasenganges sogar vorhanden ist,

Tab. 2. Dacryocystitis mit Durchbruch des Eiters durch die Haut. Die anfängliche Schwellung und Rötung der Thränensackgegend ist schon etwas zurückgegangen, am oberen Lid ist aber noch etwas entzündliches Ödem sichtbar. — Der 64jährige Patient litt schon längere Zeit an Thränen des rechten Auges. Am 1. Mai 1897 wird festgestellt, dass der Thränenkanal für ein paar Tropfen Flüssigkeit durchgängig ist. Am 10. Mai beginnt die Entzündung, nach zwei Tagen bricht schon der Eiter durch, wonach die Entzündung ohne Fistelbildung zurückgeht. Am 20. Mai wird wieder konstatiert, dass man etwas Sublimatlösung durch den Thränenkanal spritzen kann. Es wird dann längere Zeit sondiert und auch die Verweilsonde eingelegt.

---

trotz der heftigen Entzündung. Diese ist also weniger abhängig von der Stärke der Stenose, als vielmehr von der Anwesenheit eines infektionstüchtigen Materials und dessen Verbreitung in die Umgebung des Sackes. Immerhin geht eine mehr oder weniger starke Stenosierung und Thränenträufeln der Dacryocystitis immer voraus.

Bricht der Eiter nach aussen durch (Tab. 2), was häufig aber nicht immer der Fall ist, so ist auch die Möglichkeit einer Thränenfistel (Tab. 3) gegeben. Zum Glück bildet sich diese aber viel weniger häufig, als man annehmen möchte, was dafür spricht, dass die Eiteransammlung in diesen Fällen weniger im Sack als um den Sack statthatte.

Häufig verläuft der Prozess so, dass, nachdem einige Zeit hindurch die Durchbruchstelle fistelartig eiterte, sie sich schliesst und die ganze Entzündung spurlos schwindet, Bildet sich eine Thränenfistel, so bleibt die Durchbruchstelle offen und entleert nun, manchmal aus einer ganz feinen Fistel, blosse Thränenflüssigkeit (Tab. 3). Handelt es sich um einen Fall, wo schon vorher durch längere Ansammlung von Sekret im Thränensack dieser ausgedehnt — ektatisch — wurde, so findet man unter Umständen die Fistel mit dieser Ektasie vergesellschaftet.

Diese Ektasie des Thränensackes kann im späteren Stadium des Prozesses mit und ohne Fistel vorkommen und giebt sich dem kundigen Auge sofort daran zu erkennen, dass die Grube nasal vom inneren Augenwinkel verstrichen, ja dass dort eine mehr oder weniger starke Verwölbung

Tab. 2.

Lith. Anst. F. Reichhold, München

vorhanden ist (Tab. 3), ohne dass die Haut Rötung zeigt. Drückt man auf die Schwellung, so entleert sich der Inhalt als dicker glasiger Schleim oder als schleimig-eitrige Flüssigkeit aus den Thränenröhrchen oder entweicht in die Nase, und oft wissen die Patienten schon, dass sie auf diese Weise sich helfen können. Bei dieser Ektasie ist natürlich immer die Gefahr vorhanden, dass gelegentlich eine sogen. Dacryocystitis ausbricht. Manchmal ist die Ansammlung von eitrigem Sekret im Thränensack so abundant, dass man von Dacryocystoblennorrhoe spricht. Es ist dies nichts anderes, als das Resultat eines starken eitrigen Katarrhes der Thränensackschleimhaut. Ein solcher führt namentlich gerne zur Entzündung des Conjunctivalsackes, der Lider und eventuell der Cornea, natürlich auch zu solcher des Sackes selbst und seiner Umgebung. Ob der Katarrh bloss schleimiges oder aber eitriges Sekret produziert, hängt wohl im wesentlichen von der Art der Mikroorganismen ab, welche im Thränensack wachsen.

Ist einmal ein Katarrh, auch nur mit schleimigem Sekret, im Thränensack vorhanden, so pflegt das Ueberlaufen des Auges auch in den Fällen fortzubestehen, wo der Thränennasengang noch durchgängig ist, denn der Schleim verstopft dann den Abfluss aus dem Sack.

Diagnostisch kommt bei dieser Erkrankung Folgendes in Betracht: Einfaches Thränenträufeln kann auch infolge nervöser Störung oder infolge abnormer Reizbarkeit der Nasenschleimhaut vorkommen. Abnorme Ansammlung von Sekret im Thränensack lässt sich durch Druck auf denselben und Vorschieben des Fingers von der Nase gegen das Auge nachweisen. Ob eine Verengerung des Thränenkanales dem Uebel zu Grunde liegt, lässt sich sehr einfach dadurch feststellen, dass man Flüssigkeit durch das untere Thränenröhrchen in die Nase zu spritzen versucht. Man wählt dehalb das untere Röhrchen, weil es etwas weiter ist, als das obere und die feine Canule der Spritze leichter einzuführen gestattet. Oft muss es allerdings zum Zweck dieser Prozedur mit einer stumpf-spitzen Sonde

Tab 3. Thränenfistel rechts, Ektasie des Thränensackes links, Epicanthus beiderseits. An der rechtsseitigen Fistel hängt eine herausgequollene Thräne. Die linksseitige Fistelöffnung geht nicht mehr bis in den Thränensack. Rechts etwas ciliare Rötung wegen leichter Keratitis (im Bilde nicht sichtbar). — Der 29jährige Patient leidet schon seit dem 13. Altersjahr an Thränen der Augen. Im Jahre 1884 wurde er wegen Dacryocystitis links in die Klinik aufgenommen, incidiert und sondiert, die Eiterung konnte aber nicht beseitigt werden. Rechts sah man damals eine Incisionsnarbe wegen Dacryocystitis, an der er früher anderwärts behandelt worden war. Jetzt undurchgängige Nasengangstriktur beiderseits. Am 12. Juni 1897 wurde beiderseits die Exstirpation des Thränensackes ausgeführt.

(eventuell eignet sich dafür eine gerade gestreckte Schliessnadel) etwas erweitert werden. Die Canule soll ähnlich beschaffen sein, wie die der Anel'schen Spritze, d. h. sie darf bloss ca. 0,7 mm dick sein. Als Spritze eignet sich die Pravaz-Spritze und zwar eine 2 gr. haltende ganz aus Glas, also mit Glasstempel, wie man sie jetzt mit vorzüglich eingeschliffenem Stempel leicht bekommt [1]). Ich halte den Gebrauch der gewöhnlichen Spritzen, ob deren Stempel nun aus Leder oder Asbest bestehe, überhaupt nicht mehr für erlaubt, auch nicht für den Thränenkanal, weil man mit solchen Spritzen, die sich schwer oder gar nicht sterilisieren lassen, leicht einen noch nicht infizierten Thränenkanal infizieren kann. Denn die gleiche Spritze wird gewöhnlich auch für die Behandlung der schon infizierten Stenosen benützt werden. Da diese Einspritzung in den Thränenkanal bei Benützung einer indifferenten Flüssigkeit (Kochsalzlösung zu 0,8%) fast vollständig schmerzlos ausfällt, so ist sie, schonend ausgeführt, bei allen Kranken anwendbar, ohne dass man sie damit vor weiterer Behandlung zurückschreckt, was dagegen sehr oft der Fall, wenn man schon zwecks der Diagnose zur Sonde greift, diese mag so dünn sein, wie sie will. Spritzt man nun die Flüssigkeit langsam in das untere Thränenkanälchen ein,

---

[1]) In Deutschland, Frankreich etc. nach dem Patent von Luer in der Schweiz von Hanhart und Ziegler in Zürich.

Lith. Anst F. Reichhold, München

so fliesst sie bei normalem Thränenweg komplet bei etwas gesenktem Kopf aus dem gleichseitigen Nasenloch ab. Fliesst sie (z. B. bei Kindern, die unter Umständen im Liegen so untersucht werden müssen) in den Hals, so verrät das Schlucken die Durchgängigkeit des Kanales. Ist eine blosse Verengerung des Kanals da, so fliesst ein Teil der Flüssigkeit durch das obere Kanälchen ab; ist der Thränennasengang gänzlich verlegt, so spritzt alle Flüssigkeit in dünnem Strahl oben heraus.

Diese Methode gibt zweifellose, klare Auskunft über die Anwesenheit einer Stenose und man findet damit oft Verengungen (z. B. vor der Staaroperation), die sich sonst kaum kundgeben.

Glaubt man das Bild einer phlegmonösen Entzündung des Thränensackes vor sich zu haben, so muss man sich, um in der Diagnose sicher zu gehen, daran erinnern, dass zwei Erkrankungen ähnliche Verhältnisse schaffen: 1) der Furunkel, der in der Thränensackgegend nicht gar selten vorkommt, und 2) der Zahnabscess, der ein täuschend ähnliches Bild veranlassen kann, wie die Dacryocystitis. Zahnwurzeleiterung, namentlich am «Augenzahn» kann einen Abscess in der Thränensackgegend zur Folge haben, der dort in ähnlicher Weise durchbricht, wie der Thränensackabscess. Was den Furunkel anbelangt, so lässt sich ein solcher leicht daran erkennen, dass das Auge vorher nie thränt und dass die Durchspritzung, bei der man freilich manchmal wegen der Schwellung der Thränenpunktgegend Mühe hat zuzukommen, leicht gelingt.

Der Zahnabscess lässt sich durch Druck auf die obere gleichseitige Zahnwurzelreihe leicht feststellen, da dabei dort Schwellung und Druckschmerz nicht fehlt. Vom Erysipel lässt sich, wenn man den Druckschmerz und die Schwellung der Thränensackgegend berücksichtigt, die Affektion leicht unterscheiden.

Schwieriger zu diagnostizieren sind Fälle, wo Entzündung tuberkulöser oder syphilitischer Natur der Knochen um den Thränensack und -nasengang, der Entzündung zu grunde liegen. Da wird unter Umständen die Berück-

sichtigung des Allgemeinzustandes und allfälliger Drüsenschwellung am Kieferwinkel und endlich die Sondierung, die rauhen Knochen erkennen lässt, Licht schaffen. Wurde der Patient schon sondiert, namentlich im entzündlichen Stadium, so ist ferner die Möglichkeit ins Auge zu fassen, dass der Knochen infolge der Sondierung erkrankte. Spontan entzündet sich dieser bei einfachen Dacryostenosen, auch wenn sie Dacryocystitis zur Folge hatte, nicht. — Schliesslich sei daran erinnert, dass Oberkiefer-Carcinome und -Sarkome in der Gegend des Thränensackes und unterhalb desselben vorwuchern und eine Schwellung verursachen können, die der bei Phlegmone des Thränensackes einigermassen ähnelt. Dem verhängnisvollen Irrthum, eine solche maligne Neubildung für ein Thränensackleiden zu halten, entgeht der Arzt dadurch, dass er die in solchen Fällen unterhalb den Thränensack herabreichende diffuse Schwellung und die meist gute Durchgängigkeit des Thränenkanales beachtet. Auch pflegt die Druckempfindlichkeit in diesen Fällen geringer zu sein, als bei Dacryophlegmone.

Die nicht-entzündliche Ausweitung des Thränensackes (Tab. 3) kann zu Verwechslung Anlass geben mit einer Dermoidcyste der Orbita (Tab. 21 u. Fig. C.) oder mit einer Knochencyste der Siebbeinzellen (Fig. D), was bei der Besprechung dieser Orbitalaffektionen zur Sprache kommen wird.

Die Prognose der Dacryostenose ist immer eine ernste und zwar deshalb, weil man auch bei anscheinend leichten Fällen nie weiss, ob die Behandlung zum Ziele führen wird oder nicht. Es liegt dabei der Schwerpunkt für die Dignität des Leidens weder im einfachen Thränen noch in der Conjunctivitis und Blepharitis, so unangenehm diese sind, sondern in der grossen Gefahr für die Cornea und damit für das Sehvermögen. In dreiviertel der Fälle von Hypopyonkeratitis, die so oft das Sehen, ja das ganze Auge schädigt, ist Dacryostenose die Ursache der Infektion der Hornhaut.

Am günstigsten ist die Voraussage in den Fällen, wo wir am Anfang des Uebels schon die Behandlung beginnen

können und nicht durch ungeübte Hand schon falsche Wege mit der Sonde angelegt wurden. Je veralteter das Leiden, je mehr der Thränensackinhalt eitrigen Charakter angenommen hat, je ausgeweiteter schon der Thränensack und je fester und zahlreicher die Strikturen, um so ungünstiger ist das Resultat einer auch sorgsamen Behandlung. Hat einmal der Thränensack durch starke Ektasie seine Elastizität eingebüsst, so kann auch eine ganz befriedigende Wegsammachung des Thränennasenganges das Thränenträufeln nur schwer ganz beseitigen; denn es ist der Mechanismus des Thränenabflusses bleibend gestört. Der normale Thränensack pumpt nämlich gleichsam die Thränen in den Kanal hinein, indem seine vordere Wand vermittelst des Ligament. palp. int., an das sich der Lid-Schliessmuskel ansetzt, beim Lidschluss nach vorn gezogen wird. Nachher geht elastisch die vordere Wand wieder zurück und presst den Inhalt in den Thränennasengang. Dieses Spiel hört auf, sobald die vordere Wand bleibend erweitert ist.

Im Ganzen günstig ist die Prognose bei jenen Thränenkanalverschlüssen, die hie und da bei Neugeborenen vorkommen, auf noch nicht hergestellter Verbindung des Thränenkanales mit dem Nasengang beruhen und mit dieser Herstellung schwinden. Sogar wenn ziemlich starker eitriger Katarrh des Thränensackes sich entwickelt hat, heilt diese Affektion in der Regel nach einigen Wochen spontan, falls nicht der Arzt sie durch Sondierung verschlimmert.

Die Behandlung der genannten Leiden des Thränenapparates hat zwei Haupt-Aufgaben zu erfüllen: 1) die Verengerung des Thränenkanales zu beseitigen, 2) die Thränenwege von den angesiedelten die krankhafte Sekretion unterhaltenden Keimen zu befreien. In vielen Fällen genügt es, der zweiten Indikation gerecht zu werden und bloss den Katarrh des Thränensackes und Thränennasenganges zu behandeln. Es sind das Fälle, wo noch einige Durchgängigkeit des Thränenkanals besteht, wo aber der Schleim und vorübergehende Schwellungszustände einen oft nur temporären Verschluss verursachen. In diesen

Fällen — es sind in der Regel solche von noch nicht langer Dauer — kommen wir mit den medikamentösen Durchspritzungen aus. Es werden vermittelst der genannten Glasspritze alle Tage oder alle paar Tage 5,0—10,0 cub. cent. einer desinfizierenden oder den Katarrh bessernden Flüssigkeit durchgespritzt. Sublimat zu 1 : 5000 (bis 1 : 1000, was auch ganz gut ertragen wird) sind in ersterer Hinsicht meist zu empfehlen. Argent. nitr. zu 1% oder dünne Zinklösung genügt der zweiten Indikation.

Sehr oft muss in diesen und in allen übrigen Fällen die Behandlung sich auch auf die Nase erstrecken und dortige Katarrhe und Schwellungszustände in geeigneter Weise (durch Nasendouche, Cauterisation etc.) in Angriff nehmen. Ich sah Fälle, die allen Sondierungen trotzten, durch Cauterisation in der Nase bleibend heilen.

Wo syphilitische Prozesse der Nase durch Geschwürbildung etc. den Abfluss der Thränen stört, muss die entsprechende Allgemeinbehandlung sofort an die Hand genommen oder verschärft werden.

Diese medikamentösen Durchspritzungen sollten sogar immer auch dann einige Zeit vorgenommen werden, wo anfänglich der Abfluss durch die Nase gänzlich fehlt. Denn manchmal tritt dieser nach einigen Einspritzungen dann doch noch ein. Ferner sollte eine vorgängige bestmögliche Reinigung des Thränensackes namentlich dann nicht unterlassen werden, wenn man durch Sondierung den Verengerungen des Thränenkanales abhelfen will. Denn sonst tritt die Gefahr ein, dass man die im Thränensack vorhandenen pathogenen Keime mit der Sonde noch recht über den ganzen Thränenkanal ausbreitet und damit die Sache verschlimmert.

In vielen Fällen muss zur Sondenbehandlung gegriffen werden, damit die vorhandenen Stenosen weichen. Doch ist diese Methode meiner Ueberzeugung nach (andere Fachgenossen mögen diesbezüglich anderer Meinung sein) nur bei noch frühen Fällen empfehlenswert, wo die Sonde noch einigermassen leicht passiert. Wo die Strikturen schon

fest und zahlreich sind, die Sondierung demnach nur mit Anwendung starken Druckes gelingt, wo namentlich der Thränensack schon ausgeweitet ist, erspart man dem Patienten besser das Kreuz dieser, auch mit Cocain nicht schmerzlos zu gestaltenden Prozedur, umsomehr, als diese ja doch nicht heilenden Patienten durch die Schilderung der „fürchterlichen" Sondierungen viele von denen von der Behandlung abschrecken, die noch heilbar wären, die dann aber erst sich einfinden, wenn die Not der Komplikationen sie dazu zwingt. Die Sondierungen sind namentlich dann empfehlenswert und dem Patienten nicht allzu unangenehm, wenn es gelingt, noch ein paar Tropfen Cocaïnlösung (5%) durch den Thränenkanal zu spritzen, während das Cocaïn bei impermeablen Strikturen nicht viel hilft, indem es an die Stellen, auf die es ankommt, gar nicht gelangt.

Ueber die so wichtige Technik der Sondierung halte ich auf Grund vielfacher Erfahrung Folgendes für empfehlenswert. Es ist die Sondierung durch das obere Thränenröhrchen der durch das untere bei weitem vorzuziehen, weil beim Aufstellen der Sonde, das nötig ist, damit sie in den Thränenkanal gleitet, das untere Kanälchen viel stärker gezerrt wird, als das obere. Diese Zerrung kann nämlich jene unangenehme Obliteration der Einmündungsstelle der Röhrchen in den Thränensack veranlassen, welche nicht gar selten der Sondierung ein Ende bereitet, da die Sonde dann absolut nicht mehr in den Thränensack zu bringen ist. Spaltet man dann das obere Röhrchen, um von hier aus die Behandlung fortzusetzen, so pflegt auch hier die Obliteration schon da zu sein oder bald zu erscheinen. Die Spaltung des oberen Röhrchens mit dem Thränensackmesserchen ist nicht viel schwieriger als die des unteren. Wer dabei die mindeste Schwierigkeit verspürt, verzichtet besser auf die Sondenbehandlung; denn das richtige Einführen der Sonde in den Thränennasengang ist noch viel schwieriger und hat überhaupt nur einen Sinn, wenn eine ganz geübte, sorgfältige Hand sie ausführt. Sonst ist der Schaden viel grösser als der Nutzen. Die Sondenbehandlung des Thränenkanales gehört

meines Erachtens in die Hand des Fachmannes und ist an Schwierigkeit den grössern Operationen am Auge gleichwertig.

Die Sondierung wird zweifellos dadurch wesentlich leichter und heilbringender, dass nach der Spaltung mit der Einführung der Sonde einige Tage gewartet und bloss mittlerweile der Schnitt offen gehalten wird. Denn es gelingt dann viel leichter, die Sonde richtig einzuführen, weil die Empfindlichkeit der Schnittwunde nun gewichen ist. Einigermassen erleichtert wird die Sondierung auch bei der ersten Vornahme durch Cocaïnisirung des Thränensackes, besonders wenn etwas von der eingespritzten Lösung durch den Thränenkanal abfliesst. Bei der Sondierung ist es unerlässlich, sich an folgende Regeln zu halten: man wähle für die erste Sondierung keine zu dünne Sonde, sondern Bowman'sche Sonde No. 3 oder 4, mit welchen beiden man überhaupt gewöhnlich auskommt. Bevor die Sonde senkrecht gestellt und in den Thränenkanal geführt wird, muss man ganz sicher sein, dass man mit ihrer Spitze die nasale Wand des Thränensackes berührt, was man an dem knöchernen Widerstand spürt. Nie übe man beim Vorschieben der Sonde in den Thränenkanal starken Druck aus. Geht die Sonde nicht weiter, so lässt man sie eine Viertelstunde stecken und versucht bei der nächsten Sondierung nach 2—3 Tagen etwas weiter zu kommen. Oft wird man sie dann ohne starke Gewaltanwendung weiter vorschieben können und schliesslich bei einer 3. oder 4. Sondierung ganz durch. Nun kontrolliere man vermittelst einer Durchspritzung, ob wirklich die Sonde bis in die Nase gelangte. Dazu benützt man die Wecker'sche Hohlsonde, mit der auch nach jeder späteren Sondierung der Kanal durchgespritzt werden sollte und zwar so, dass man beim Zurückziehen der Canule allmählich die mit Sublimatlösung 1 : 5000 gefüllte Ballonspritze entleert. Gelingt es, blos vermittelst starker Gewaltanwendung die Sonde durchzubringen, sodass sie auch schwer wieder heraus zu ziehen ist, so verzichtet man, meiner Ansicht nach, besser auf weitere Sondierungen, die zwar auch noch ganz wohl mög-

lich sind, aber meist keine bleibende Heilung schaffen, weil die Strikturen immer wieder sich neu bilden und weil die Beschwerden solcher Sondierungen in keinem Verhältnis zu ihrem Nutzen stehen. Fliesst nach einigen Sondeneinführungen die Flüssigkeit der kleinen Glasspritze, vor der Sondierung eingespritzt, nicht ab, so giebt man besser die Sondenbehandlung auf. Ob die Verweilsonden dann bessere Resultate liefern, bleibt abzuwarten, ich habe damit in solchen Fällen auch keine bleibenden Erfolge, sondern nach ihrer Entfernung die alte Sachlage wiederkehren gesehen

Ist nun der Thränensack bei diesen veralteten Fällen die Quelle beständiger Sekretion, so ist es am besten, ihn zu exstirpieren. Enthält er nur wenig Sekret, so wird er am besten so gut als möglich durch wiederholte Durchspritzung gereinigt und desinfiziert, wonach die Thränenröhrchen zugebrannt werden und zwar vermittelst der Platinschlinge, die man in sie vorschiebt und dann durch Stromschluss glühend macht.

Bei starker Ektasie des Thränensackes ist seine Exstirpation von vornherein das richtigste, weil die Wegsammachung des Thränenkanales das Thränen und die Gefahr für die Hornhaut doch nicht beseitigt.

Bei Dacryocystitis greift zunächst dieselbe Behandlung Platz, die man einem Abscess angedeihen lässt: Cataplasmen, dann eventuell Incision. Erst wenn die Entzündung vorbei, ist es rätlich, den Versuch vorsichtiger Sondierung vorzunehmen, und wenn diese erfolglos, die Exstirpation zu empfehlen.

Bei den Neugeborenen beschränkt man sich am besten darauf, den Thränensack regelmässig ausdrücken zu lassen, solange, bis der Durchbruch nach der Nase sich vollzogen hat, was mehrere Wochen dauern kann. Ausserdem lässt man eine $^1/_2$ % Zinklösung einmal täglich ins Auge tropfen, damit der Katarrh der Bindehaut etwas hintan gehalten wird.

Meine hier kurz geäusserten therapeutischen Anschauungen weichen von den gebräuchlichen darin etwas ab, dass ich der Sondierung ein

beschränkteres Feld einräume. Dazu gelangte ich durch 20jährige genaue Beobachtung und Verfolgung der Kranken. Wenn sie nicht mehr zur Behandlung erscheinen, darf man ja nicht annehmen, dass sie geheilt seien. Dagegen hat die Sondierung in frischen Fällen, richtig und möglichst schonend ausgeführt, sehr gute, bleibende Erfolge aufzuweisen. Davor möchte ich aber warnen, dass man veraltete Fälle schablonenmässig auch mit dieser Prozedur plagt. Habe ich doch erlebt, dass ein Patient, dem ich beide Thränensäcke regelrecht exstirpierte, nachher von einem Kollegen, der von der Operation nichts wusste, noch einige Zeit hindurch sondiert wurde! Der Patient hatte sich wegen eines anderen Augenleidens an ihn gewendet und da seine Augen noch etwas thränten, wie natürlich, so wurde flugs zur Sonde gegriffen, die selbstverständlich jetzt nur mit grosser Gewalt durchzubringen war. Aber sie musste durch und zwar mehrmals!

Die Erkrankungen der Augenlider.

I. Entzündungen.

Die Haut der Augenlider wird von denselben Erkrankungen befallen, wie die übrige Haut, entweder isoliert oder so, dass die Liderkrankungen bloss die Teilerscheinungen einer weiter verbreiteten Hauterkrankung bildet. Wir finden da akute Prozesse vertreten, wie Erysipel, Herpes zoster, Variola, Furunkel, die Pustula maligna des Milzbrandes etc., und ebenso solche, die chronischen Verlauf zu nehmen pflegen, von denen namentlich das Ekzem in seinen verschiedenen Formen und die Seborrhoe zu nennen sind.

Erysipel und **Herpes zoster** im Bereich der Lider und Umgebung werden gelegentlich miteinander verwechselt. Die genauere Besichtigung führt sofort zur richtigen Diagnose. Beim Herpes zoster grenzt sich die entzündliche Rötung der Haut in der Mittellinie des Gesichtes ab (Tab. 20), weil die Erkrankung an die Ausbreitung des Trigeminus gebunden ist, dessen Erkrankung eben diesen Herpes veranlasst. Am häufigsten ist der erste Ast ergriffen, viel seltener der zweite, ganz selten der dritte. Bei der Er-

krankung des ersten Astes finden wir daher die Hautaffektion an der Stirn bis zu deren Mittellinie, am oberen Lid und Umgebung, an der Seite der Nase (der Ausbreitung des Nasociliaris entsprechend) und oben im behaarten Kopf, so weit der Trigeminus reicht. Das Erysipel hält sich natürlich nicht an solche Grenzen. Was ferner die Blasenbildung betrifft, so finden wir beim Erysipel grosse Blasen, beim Herpes zoster in Gruppen beisammenstehende Bläschen den Endausbreitungen der Nerven entsprechend auf der entzündeten Haut verteilt. Sie haben zuerst klaren, dann eitrig werdenden Inhalt und trocknen bald zu Krusten ein, welche durch beigemengten Blutfarbstoff meist eine dunkle, fast schwarze Färbung bekommen (Tab. 20) und viele Tage lang dem Prozess ein charakteristisches Aussehen geben. Gemäss der unregelmässigen Konfiguration der sie hervorrufenden Bläschengruppen besitzen diese Krusten landkartenförmige Gestalt und diese zeichnet auch die Narben aus, die leicht vertieft, gerötet, später weisslich werdend, noch Jahre lang nachher den Prozess erkennen lassen. Diese Narben zeigen, dass die Bläscheneruption tief ins Corium eingreift, während dies beim Erysipel und ferner bei Herpes febrilis nicht der Fall ist.

Den Herpes zoster ophthalmicus charakterisieren wie den Herpes zoster anderer Körperstellen (z. B. im Bereich der Intercostalnerven bei der sogen. Gürtelrose) starke neuralgische Schmerzen, sowohl vor und im Eruptionsstadium, wie auch in der Heilungsperiode, sodass manchmal viele Wochen lang nachher noch die Kranken von Schmerzen im befallenen Trigeminusaste gequält werden. In sehr vielen Fällen tritt ferner in der Abheilungsperiode der Hauterkrankung Anaesthesie im erkrankten Gebiet auf. Recht oft beteiligt sich auch die Hornhaut an dem Erkrankungsprozess, wovon bei der Besprechung der Hornhautentzündungen noch die Rede sein wird.

Die Behandlung des Herpes zoster hat bezüglich der Hautaffektion eine ungestörte Abheilung der Krusten zum Ziel, die man am besten mit einem Pulver aus Zinci oxyd alb. und Reisstärke bepudert oder mit Vaselin be-

deckt. Gegen die neuralgischen Schmerzen empfiehlt sich die Anwendung des konstanten Stromes.

Eine wichtige Rolle spielt an den Augenlidern das **Ekzem.** Es tritt in der trockenen Form an der Fläche der Lider und ihrer Umgebung als Ekzema squamosum auf, wobei die Haut etwas gerötet und rauh erscheint und der Patient über juckenden Schmerz klagt. Die vorsichtige Pinselung mit Ol. cadin., das aber nicht in die Lidspalte geraten darf, oder die Anwendung einer 5 % Ichthyolsalbe pflegen bald Heilung herbeizuführen.

Viel häufiger befällt das nässende Ekzem sowohl die Lidfläche wie namentlich die Lidränder und führt an letzteren zu der Erkrankung, die auch Blepharitis ulcerosa genannt wird. Das Ekzem der Lidfläche steht oft im Zusammenhang mit gleichartigem Ekzem in der Umgebung, am behaarten Kopf, den Ohren etc. und wird in gleicher Weise wie dieses mit Reinlichkeit und Hebra'scher Salbe behandelt. Die Blepharitis ekzematosa gesellt sich manchmal zu dem genannten Prozess hinzu, hie und da tritt sie selbständlich auf, wobei sie leicht grosse Hartnäckigkeit entwickelt. Ferner sieht man sie sekundär in Folge von Benetzung der Lider bei Bindehautkatarrh oder Hornhautentzündungen, indem Conjunctivalsekret und Thränen die Lidränder affizieren oder endlich als Teilerscheinung eines Ekzems, das, wie wir noch später sehen, namentlich bei Scrophulösen und Anaemischen oft die Conjunctiva und Cornea befällt. Ganz besonders sind es Kinder, die an letzterer Triade erkranken, und wir können gerade bei diesen sehr oft beobachten, wie an den Lidern, der Conjunctiva und Cornea der Prozess zugleich und oft zusammen mit Ekzem an der Nase, am Mund, an den Ohren und am behaarten Kopfe auftritt, sodass wenigstens klinisch nach der gewiss richtigen Anschauung von Horner der Zusammenhang dieser verschiedenen Ekzemmanifestationen ersichtlich wird, während freilich der anatomische resp. bakterielle Nachweis für die Identität dieser verschiedenen Entzündungsformen: Blepharitis, Conjunctivitis und Keratitis eczmatosa noch aussteht. Wie an

Conjunctiva und Cornea können wir aber beim genaueren Zusehen auch an den Lidern feststellen, dass die Einzel-Eruption eine kreisrunde Form hat und bald zu einem mehr oder weniger tiefen Substanzverlust führt, der an den Lidern als an einem Cutisgebiet sich mit einer Kruste bedeckt, während beim Ekzem der Schleimhaut oder Hornhaut dies natürlich nicht der Fall ist. Je nach der Acuität und der Stärke des Prozesses kann das Lidrandekzem sich in etwas verschiedenen Bildern präsentieren. Das eine mal sehen wir auf gerötetem, etwas geschwelltem Grund vereinzelte, flache, runde, gelbe Pusteln zwischen den an der Spitze zu Büscheln verklebten Cilien oder von einer Cilie durchbohrt (Tab. 4 b). Bald tritt an die Stelle der gelben Pusteldecke die bekannte Ekzemkruste und ziehen wir diese mit der Cilienpincette ab, so kommt etwas dünner Eiter zu Tag und man bemerkt, wenn man diesen wegwischt, das runde Geschwürchen. Oft liegen solche in einer Reihe neben einander, zum Teil zusammenfliessend. Wo die Geschwürchen tiefer ins Corium eingreifen oder wo sie sekundär sich durch Eiterung noch vertiefen, gehen die Cilien durch Zerstörung ihrer Wurzeln zu grunde und es entstehen dann die für Ekzem so charakterischen Lücken in der Cilienreihe (Tab. 4 b, 6 a und 23 b). Tritt das pustulöse Ekzem heftiger auf, z. B. bei stark scrophulösen Kindern, oder nach Masern etc. so kann es alle 4 Lidränder befallen. Die Lider sind dabei oedematös, am Rand verdickt und gerötet, gelbe Krusten bedecken den ganzen Lidrand und besonders die Wurzeln der Cilien, welche zu Büscheln verklebt aus den Krusten herausschauen. Blickt man am oberen Lid unter die Wimpern, so sieht man überall unter den Krusten noch von Epidermis bedeckte Eiterpunkte. Zieht man die Borken ab, so folgt ihnen ein Teil der Cilien; es tritt nässend und blutend der Lidrand, von Geschwürchen und tiefergehenden Abscesschen bedeckt, zu Tag.

Zieht sich der Prozess in die Länge, so gehen immer mehr Cilien verloren oder sie bekommen durch die den Geschwüren folgende Vernarbung falsche Stellung, sodass

Tab. 4. a. Papulöses Syphilid (aus Mracek, Lehmanns Atlanten Bd. IV. Tab. 22)

b. Blepharitis ekzematosa, zugleich mit leichter ekzematöser Keratitis (daher ciliare Rötung sichtbar) und Ekzem des Ohres. Der Patient hat sich, da er schon seit einiger Zeit an ekzematösen Augenentzündungen litt, Ohrenringe anbringen lassen, bekam aber davon bloss Ekzem auch des Ohres und Entzündung des Ohrläppchens. In der Mitte des unteren Lides eine Cilienlücke von früherem Ekzem her, am oberen frische ekzematöse Geschwürchen.

---

sie einwärtsgewandt auf der Cornea kratzen. (Trichiasis). Es wird der Lidrand chronisch verdickt und es bleibt daran oft noch lange Ekzem in squamöser Form thätig zur Plage und weiteren Entstellung der Patienten. Schliesslich kann Entropium oder Ektropium der Lider sich entwickeln, ersteres in Folge der Vernarbungen am inneren Lidrand, letzteres durch die Vernarbung bewirkt, welche auf der Aussenfläche der Lider durch die häufige Benetzung schliesslich zu stande kommt, wobei am unteren Lid das häufige Abwischen und Herunterziehen die Auswärtswendung des Lidrandes begünstigt.

Eine besondere Art dieses Ekzems bildet der Ursache nach dasjenige, welches sich infolge von Dacryostenose entwickelt. Auch chronischer Bindehautkatarrh irgend welcher Ursache führt schliesslich meist zu Lidekzem.

Klinisch betrachtet gehört das Ekzem auch der Lider in den meisten Fällen, namentlich bei den Kindern, zu den Schmutzkrankheiten. In einzelnen Fällen, besonders bei der chronischen Form, mag noch eine gewisse Disposition mitwirken. In anderen Fällen begünstigen Momente, die den ganzen Kräftezustand schwächen, bei Kindern namentlich Scrophulose, Anaemie und anderweitige Erkrankungen, wie Masern, Keuchhusten etc., die Erkrankung.

Diagnostisch verursacht das Ekzem der Lider keine grossen Schwierigkeiten, seine Unterscheidung von der Blepharitis squamosa oder Seborrhoe der Lider wird bei dieser Affektion besprochen werden. Dem entsprechend ist in den akuten Fällen die Prognose im

Tab. 4.
a
b
Lith. Anst. F. Reichhe

ganzen günstig. Ungünstig ist sie beim veralteten chronischen Ekzem der Erwachsenen, das aber im ganzen seltener vorkommt.

Die Behandlung hat in der Richtung der Allgemeinbehandlung und der Lokalbehandlung zu geschehen, wobei immer die aetiologischen Verhältnisse zu berücksichtigen sind. Grösste Reinlichkeit, Fernhaltung alles Schmutzes, Kräftigung des ganzen Organismus sind in erste Linie zu setzen. Lokal sind allfällige ursächliche Momente, wie Dacryostenose, Conjunctivalkatarrh möglichst zu beseitigen.

Auch Ekzem der benachbarten Teile ist energisch in Behandlung zu nehmen. Die Krusten werden immer zuerst gründlich vermittelst Hebra'scher Salbe oder 1% weisser Praecipitatsalbe, die auf Läppchen gestrichen und aufgelegt wird, erweicht und dann entfernt. Die wunden Stellen werden dann weiter mit derselben Salbe bedeckt oder auch mit 2% argent. nitr. Lösung bepinselt oder leicht mit Lapis mitigatus betupft. Den Aetzschorf lässt man ruhig liegen, bis er sich leicht löst, worauf erst die Pinselung wiederholt wird, solange Geschwürchen da sind.

Bei Kindern, die beständig mit den Händen in den Augen zu reiben pflegen, werden diese mit der Fettsalbe bedeckt zugebunden. Es ist auch ein nassgehaltener Sublimatverband zum Zweck gründlicher Reinigung, namentlich wenn zugleich noch Ekzem der Cornea vorhanden, empfehlenswert. Die Watte wird mit Lösung 1:5000 nass erhalten. Bei den ganz wenigen Menschen, die vom Sublimatverband Ekzem bekommen, sieht man dies sofort, den übrigen verursacht diese Nässe kein Ekzem.

Die Epilation der Cilien empfiehlt sich bloss beim chronischen Ekzem der Erwachsenen, verbunden mit Bepinselungen des Lidrandes mit Jodtinktur, doch so, dass nichts von dieser in den Bindehautsack läuft. Solche Bepinselungen sind auch in all den Fällen vorteilhaft, in denen der Prozess zu chronischer Verdickung und Rötung der Lidränder führte. Da, wo sich aus der nässenden

Tab. 5. Hordeolum Meibomianum s. internum im temporalen Drittel des rechten unteren Lides, seit 4 Tagen entstanden. Es besteht seit einiger Zeit leichter Konjunktivalkatarrh, daher ist konjunktivale Rötung sichtbar. Verlauf: spontane Entleerung des Eiters durch die Bindehaut. Behandlung des Katarrhs zur Verhütung der Wiederkehr solcher Lidentzündung.

Form die schuppende entwickelte, wird ebenso sorgfältig Ol. cadinum aufgepinselt.

Mit dem Ekzem wird vielfach verwechselt die **Seborrhoe** (Horner) der Lidränder, auch Blepharitis squamosa genannt, doch fällt die Unterscheidung nicht schwer, wenn man sich an folgende Merkmale hält.

Die Lid-Seborrhoe tritt sehr oft im Gefolge der gleichen Erkrankung im Bereich des behaarten Kopfes auf, wo Haarausfall und namentlich trockene Schuppen oder fettige Absonderung den Kranken plagen. Allmählicher Verlust der Cilien, Jucken, erhöhte Empfindlichkeit der Augen sowohl gegen strahlende Wärme als bei anhaltender Augenarbeit führen schliesslich den Kranken zum Arzt, namentlich wenn noch, was oft der Fall ist, sekundär Bindehautkatarrh und Hordeola die Beschwerden steigern. Die geröteten Lidränder, welche in älteren Fällen auch verdickt sind, zeigen dann mehr oder weniger deutlich das Kardinalsymptom der Erkrankung: Schuppen, oft bloss als feines, weisses Pulver zwischen den Cilien liegend, manchmal kleienartig, deutlicher ausgesprochen, in seltenen Fällen mit fettiger Absonderung gemischt zu Krusten angesammelt, sodass eine gewisse Aehnlichkeit mit Ekzem entsteht. Zieht man aber diese Krusten mit der Cilienpincette weg, so finden sich darunter keine Geschwürchen, sondern glatte, gerötete Haut mit dünner Epidermis. Charakteristisch ist ferner das Verhalten der Augenwimpern: je länger der Prozess andauert, um so spärlicher, kürzer und dünner werden sie, um so mehr verliert das Auge durch den schäbig werdenden Cilienbesatz seinen vornehmsten Schmuck. Zuletzt bleibt auf den geröteten, verdickten Lidrändern, die bei jeder Reizung oder Kongestion in hässlicher Weise noch röter werden, bloss noch ein Besatz von dünnen, wenig

Tab. 5.

Lith. Anst. v. Reichhold

pigmentirten Härchen. Im Gegensatz zum Ekzem, wo mit normal entwickelten Cilien Lücken abwechseln, hat man hier an der durchgehenden Spärlichkeit der Behaarung den deutlichsten Beweis gegeben, dass wir es mit einer Hauterkrankung zu thun haben, welche ganz besonders im Bereich der Behaarung sich abspielt und diese ruinirt.

Bei dieser sehr verbreiteten Blepharitisform spielt die familiäre Disposition eine grosse Rolle. Die Affektion tritt häufig schon im jugendlichen Alter auf und begleitet viele durchs ganze Leben. Wenn auch der Nachweis, dass es sich um eine bakterielle Erkrankung handelt, noch aussteht, so lässt doch manches vermuten, dass sie übertragbar ist.

Diagnose. Ausser mit Ekzem kann die Krankheit mit Phthiriasis, d. h. der Ansiedelung von Läusen an den Cilien, verwechselt werden. In der Regel handelt es sich dabei um Phthirius inguinalis s. Filzlaus; äusserst selten um die Kopflaus. Auch mit Molluscum contagiosum (Tab. 6 b) ist Verwechslung möglich, aber nur, wenn die Knötchen klein sind und die Untersuchung eine oberflächliche ist (s. pag. 103).

Prognose. Die Erkrankung hat nicht nur dadurch grosse Bedeutung, dass sie das Auge entstellt und in der Gebrauchsfähigkeit beeinträchtigt, sondern es können, wenn einmal die Cilien verloren gegangen sind, die konsekutiven Bindehautkatarrhe schwer mehr zur Heilung gebracht werden. Im Gefolge dieser können dann in späteren Jahren auch Ektropium und ferner Hornhauterkrankungen sich einstellen und weitere Schädigungen verüben. Die Krankheit ist nur in der Jugend heilbar. Später wird sie in der Regel höchstens noch gebessert resp. zeitweilig zurückgedrängt, um bei jeder begünstigenden Gelegenheit: strahlende Wärme, Nachtarbeit etc. wieder zu erscheinen.

Die Behandlung muss ebenso hartnäckig sein, wie die Krankheit. Vor allem muss auch hier die übrige Behaarung des Körpers, wenn sie der Sitz von Seborrhoe ist, in Behandlung genommen werden, wozu sich Waschungen von Carbol 5%, Sulf. praecip. 2% in Alkohol und Aq. Colo-

Tab. 6 a. Blepharitis ekzematosa älteren Datums, sodass einerseits zahlreiche Cilienlücken, andererseits mehr bloss die squamöse Form des Ekzems sichtbar.

— b. Molluscum contagiosum und Hordeolum externum bei einem 17jährigen Mädchen. Die durchweg kleinen Molluscumknötchen sind am zahlreichsten in der Augengegend, finden sich in vereinzelten Exemplaren auch noch im Gesicht und oberen Teil des Körpers, weiter abwärts haben sie sich noch nicht ausgebreitet. Die Knötchen zeigen die charakteristische zentrale Oeffnung resp. Delle. — Etwas nasal von der Mitte des unteren Lides findet sich ein Hordeolum externum als zufälliger gleichzeitiger Befund.

---

niensis zu gleichen Teilen sehr empfehlen, sowie die Anwendung einer Schwefelpomade. An den Lidern erfolgt die Reinigung der Augen allmorgendlich schonend mit feiner Leinwand, nachdem am Abend eine Salbe von Turpeth. minerale oder Hydrarg. praecip. alb. 0,05 auf Vaselin und Lanolin aa 5,0 sorgfältig aufgestrichen worden und zwar unmittelbar vor dem Einschlafen. Salben, die ranzig werden, verschlimmern das Uebel blos. Im Winter sollen die Augen mit warmem Wasser gewaschen werden. Die Anwendung dieser Mittel muss immer gleich für ein paar Monate ins Auge gefasst und durchgeführt werden. In veralteten Fällen nützt auch die Bepinselung mit Jodtinktur.

Häufig werden die Liddrüsen der Sitz von Entzündungen. In Betracht kommen 1. die ungefähr 600 Talgdrüsen, welche an beiden Lidrändern die Cilien begleiten, die Haarbalg- oder Zeiss'schen Drüsen; 2. die im Tarsus liegenden, langgestreckten, acinösen Meibom'schen Drüsen, die dicht nebeneinander senkrecht zum Lidrand verlaufen und nichts anderes als auch grosse Talgdrüsen sind, welche am freien Lidrand münden und ihn einölen, damit die Thränen nicht so leicht überfliessen.

Die eitrige Entzündung der Lidranddrüsen bildet das bekannte Gerstenkorn, genauer das **Hordeolum externum** (Tab. 6b, unteres Lid nasal von der Mitte), während die Eiterung im Bereich einer oder einiger Meibom'schen Drüsen das sogen. **Hordeolum internum** (Tab. 5) schafft, das eine wesentlich störendere Affektion

a

b

Lith. Anst. F. Reichhold, Mü

darstellt, weil die Entzündung und damit auch der Schmerz umfangreicher werden. Es wird dabei die weitere Umgebung so gerötet und geschwellt, dass auf den ersten Blick der Eindruck eines Erysipels oder einer Ophthalmoblennorrhoe hervorgerufen werden kann. Die Lider und die Bindehaut können Oedem zeigen, namentlich wenn der Herd nahe dem äusseren Lidwinkel sitzt. Betastet man aber das entzündete Lid, so findet man bald den auf Druck sehr schmerzhaften Entzündungsherd und es entspricht ihm hie und da ein kleiner gelber Eiterpunkt am Lidrand. Es ist dies die Stelle des Ausführungsganges der entzündeten Meibom'schen Drüsen. Oder aber es gelingt bei wenig sensiblen Individuen die Innenseite des Lides und damit die Eiteransammlung zu Gesicht zu bekommen, die durch die Conjunctiva durchschimmert. Denn rasch bildet sich ein kleiner Abszess, der häufiger nach innen durch die Bindehaut durchbricht, als nach aussen durch die Cutis. Mit dem Durchbruch hören gewöhnlich die Beschwerden rasch auf und die Schwellung verliert sich völlig.

Das Hordeolum internum wie das externum, besonders aber letzteres kann bald an einem, bald am anderen der 4 Augenlider Wochen und Monate lang ab und zu sich wieder bilden. Seborrhoe und chronischer Bindehautkatarrh leisten den Prozess Vorschub; Grundbedingung ist aber das Vorhandensein und das Haften von Eitercoccen. Denn ich konnte beobachten, dass das Einbringen von virulenten Kulturen des Staphylococcus aureus in den Conjunctivalsack Hordeola hervorrief.

Man kann mit vollem Recht nach Horner diese beiden Drüsenentzündungen als Acne bezeichnen und auch noch das gleich zu besprechende Chalazeum zu dieser Affektion in Parallele setzen.

Bleibende Schädigung hat weder das eine noch das andere Hordeolum zur Folge und die Behandlung ist einfach genug. Auch hier empfiehlt sich die energische Kataplasmierung mit einem Brei von Leinsamenmehl, weil dies einerseits die Beschwerden lindert und anderseits den

Tab. 7 a. Chalazionknoten am oberen Lid bei einem jungen Mann, entstanden in den letzten 2 Monaten. Heilung nach Incision von innen und Ausräumung.

— b. Multiple Chalazionknoten am rechten Auge einer jungen Frau, allmählich im Verlauf eines halben Jahres entstanden.

— c. Das untere Lid desselben Auges von innen betrachtet. Die Bindehaut zeigt granulationsartige Wucherung Ausräumung von innen, Heilung.

Prozess abkürzt, rasch den kleinen Abzess zur spontanen Entleerung oder zur Incision bringt. Diese geschieht, sobald ein deutlicher Eiterherd durch die Bindehaut durchschimmert, auf der Innenseite des Lides, senkrecht zum Lidrand.

Besonders wichtig ist es nach meiner Erfahrung zwecks Verhütung weiterer Hordeola, nach dem Aufhören der Entzündung einige Wochen lang täglich einmal Zinktropfen in den Conjunctivalsack eintropfen zu lassen, die durch Zusatz von Sublimat zugleich desinfizierend wirken (Zinci sulf. 0,1 : 20,0 Solut. Sublimat. puriss. 1 : 5000 oder 1 : 10,000). Allfällige Seborrhoe muss ebenfalls behandelt werden.

Wie aus dem oben Gesagten ersichtlich, ist das **Chalazion** oder Hagelkorn mit dem Hordeoleum verwandt. Meistens entsteht diese Liderkrankung langsam ohne sichtliche entzündliche Symptome hie und da jedoch treten anfänglich oder auch später intercurrent Entzündungserscheinungen auf. Im Laufe von Wochen und Monaten entsteht ein Knoten, welcher die Grösse einer halben Erbse oder halben Kirsche (Tab. 7 a) erlangen kann. Nicht selten bilden sich mehrere solche (Tab. 7 b), mit Vorliebe am oberen Lid. Die Haut ist anfänglich nicht entzündet und, ob es sich um einen einzelnen Knoten handle oder um multiple, immer über der Schwellung verschieblich und diese nur mit dem Tarsus beweglich. Auf der Innenseite des Lides ist die Bindehaut gerötet und geschwellt, hie und da wuchernd, wie wenn Granulationen darauf wüchsen (Tab. 7 c). Dies ist namentlich dann der Fall, wenn Durchbruch sich vorbereitet oder schon stattgefunden hat. Sehr oft sieht man den Inhalt des Knotens graulich durchschimmern. Die

Tab. 7.

a

b

c

Lith. Anst F. Reichhold, Mün

anatomische Untersuchung zeigt, dass das Gebilde ganz im Tarsus liegt, diesen auseinanderdrängend, also von einer oder mehreren Meibom'schen Drüsen ausgeht. Der Inhalt des Knotens besteht aus einer weichen, grauroten Granulationsmasse, welche im Centrum oft mehr oder weniger verflüssigt ist. Die Hülle des Knotens wird vom derben Bindegewebe des Tarsus gebildet. Die mikroskopische Untersuchung zeigt, dass das Chalazion zunächst durch Wucherung des Epithels der Meibom'schen Drüsen-Acini entsteht und dass um die Acini eine entzündliche Infiltration des Tarsus stattfindet, die mehr und mehr zunimmt. Indem die Drüsen in der Neubildung untergehen, nimmt die kleinzellige Wucherung zu und bildet ein Granulationsgewebe, das auch Riesenzellen enthält, so dass das Ganze der tuberkulösen Wucherung sehr ähnlich wird, ohne jedoch irgend etwas mit Tuberkulose zu thun zu haben. Vielmehr verdankt diese chronische Entzündung der Meibom'sche Drüsen ihre Entstehung vielleicht einem andern Bazillus, den ich mehrmals in spärlicher Anzahl vorfand. Er färbte sich schwer. Vielleicht ist er identisch mit dem später auch von Deyl beschriebenen.

Dafür dass das Chalazion bakterieller Natur ist, spricht auch die Thatsache, welche ich schon seit vielen Jahren immer wieder bestätigen kann, dass nämlich dieser Liderkrankung immer ein chronischer, oft nur leichter Bindehautkatarrh vorausgeht und dass die weitere Bildung von Chalazien am sichersten verhindert wird, wenn dieser Katarrh längerer Behandlung weicht, am besten bei Anwendung derselben Zinktropfen, die beim Hordeolum erwähnt wurden. Wir wissen auch, dass bei chronischem Bindehautkatarrh sich leicht pathogene Keime im Conjunctivalsack ansiedeln.

Die Chalazionknoten müssen, sobald sie eine gewisse Grösse erreicht haben (kleine lässt man besser in Ruhe), operativ entfernt werden und zwar durch eine grosse Incision vertikal zum Lidrand von der Conjunctivalseite her. Die Granulationsmassen werden dann sauber ausgelöffelt. Die resistente Kapsel überlässt man sich selbst, so dass

Tab. 8. Blepharochalasis beiderseits. Der 31 jährige Mann, welcher sonst ganz gesund, ohne Eiweiss und Zucker im Urin, leidet seit 11 Jahren an der Augenaffektion, die ihn besonders auch wegen der Rötung der Augenlidschwellung arg entstellt. In der geröteten Haut sind erweiterte Venen zu sehen. Es ist auch hier wie im folgenden Fall Andeutung von Epicanthus vorhanden und zwar so, dass beiderseits die Hautfalte des oberen Lides sich hinter die Epicanthusfalte zieht, rechts deutlicher als links. — Die operative Beseitigung ergab ein sehr gutes Resultat. Es wurde nur ein schmaler Streifen Haut und Orbicularis excidiert, dann aber der untere Wundrand mit 8 Nähten möglichst solid mit dem freigelegten oberen Tarsusrand vereinigt.

---

die Schwellung erst 1—2 Wochen nach der Operation ganz schwindet. Ein richtig ausgeräumtes Chalazion recidiviert nicht. Liegt der Knoten näher der Cutis und will vielleicht durch diese durchbrechen, wobei sie mit ihm verwächst und sich entzündet, so kann man ihn auch von der Cutisseite her ausräumen, in diesem Fall durch horizontalen Schnitt, parallel zum Lidrand. Nie behandle man Chalazien durch Aetzung von der Bindehautseite aus, weil dadurch Narben entstehen können, die später Trichiasis und Entropium zur Folge haben.

II. Anomalien der Form und Stellung der Lider.

Von den angeborenen Fehlern der Lider ist die Ptosis congenita (Tab. 9) zu nennen, der angeborene Tiefstand beider Lider infolge Lähmung oder mangelhafter Entwicklung des Levator palpebrae superioris. Das erworbene Herabsinken der Lider kommt häufiger einseitig vor, namentlich oft, in nur mässigem Grad, infolge einseitiger Sympathicuslähmung, wobei die gleichseitige Pupille verengt und häufig ungleiche Gefässfüllung in beiden Hälften des Gesichtes zu beobachten ist. Die Ptosis wird dabei durch Lähmung des glatten Müller'schen Muskels bedingt, welcher zusammen mit dem quer gestreiften Levator das Lid hebt. Beruht die Ptosis auf Lähmung des Oculomotorius (also des Levator palp. sup.) so pflegt sie stärker und die gleichseitige Pupille dabei gewöhnlich erweitert zu sein.

Lith. Anst F. Reichhold, München.

Ein weiterer angeborener Fehler der Lider ist der Epicanthus (Tab. 3 und 9), eine Hautfalte, welche im Bogen den inneren Augenwinkel umgiebt und ihn zum Teil bedeckt. Bei der mongolischen Race und bei vielen Neugeborenen der kaukasischen findet sich diese Falte habituell, bei den letzteren verliert sie sich beim Höherwachsen des Nasenrückens, sodass erst bei Erwachsenen diese Anomalie allenfalls zur Operation gelangt. Nach meinen Erfahrungen wird die Falte am besten direkt excidirt, das Ausschneiden eines eliptischen Stückes Haut auf dem Nasenrücken ist unsicherer.

In ihrer Anlage vielleicht auch angeboren ist die sog. Ptosis adiposa und die Blepharochalasis (Tab. 8 und 9). Bei beiden stark entstellenden Fehlern der oberen Lider handelt es sich im wesentlichen um eine mangelhafte Anheftung der Haut am oberen Rand des Tarsus und an der Sehne des Levator p. sup., sodass sie beim Heben des Lides nicht mit gehoben wird. Da sie zugleich abnorm schlaff und immer länger wird, hängt sie wie ein Beutel über den Lidrand herab. Bei der von Fuchs beschriebenen Blepharochalasis ist die Haut dabei stark verdünnt und etwas gerötet. Die beiden Formen der Anomalie lassen sich operativ beseitigen, wobei nicht nur Excision der betreffenden Haut vorzunehmen ist, sondern namentlich Festnähung der Haut am oberen Rand des Tarsus (Hotz'sche Operation).

Häufiger als diese eben genannten Fehler beschäftigen den Arzt die Aus- und Einwärtsstülpung der Lider.

Das **Ektropium**, dessen leichtesten Grad man Eversion des Lidrandes nennt, kommt als Ektrop. senile am unteren Lid durch Erschlaffung der Lidhaut und des Tarsus zu Stande oder als Ektrop. cicatriceum durch narbige Verkürzung der Lidhaut. Dieses Narbenektropium kann sich durch Narbenbildung infolge von Caries des Orbitalrandes oder von Verätzungen, Verbrennungen, Geschwürsbildung etc. einstellen oder infolge allmähliger Vernarbung bei oft sich wiederholender Excoriation und Ekzembildung durch Be-

Tab. 9. Blepharochalasis im späteren Stadium, Ptosis (congenita), Epicanthus. Der 26jährige Mann wird durch das Uebel in erschreckender Weise entstellt. Ob die Ptosis angeboren, lässt sich nicht genau feststellen, doch ist dies zu vermuthen. Sie erzeugt die charakteristische Runzelung der Stirnhaut. Der Epicanthus ist wohl zum Teil angeboren, zum Teil durch die Blepharochalasis bedingt. Hinter den Epicanthusfalten finden sich tiefe, hässlich aussehende Gruben. Die Haut der oberen Lider hängt schlaff und faltig herunter. Am oberen Lid rechts bemerkt man im oberen Teil einige vertikale Runzeln. Die Schwellung der Lider, welche im vorigen Fall zu sehen ist, war früher auch vorhanden. Das Leiden trat spontan im 6. Lebensjahr auf, indem die Lider stark anschwollen und sich röteten. Im 13. Jahr ging diese Schwellung und Rötung zurück und machte allmählich dem jetzigen Zustande Platz. — Die operative Behandlung hatte auch hier ein sehr gutes Resultat zur Folge. Es wurde etwas mehr Haut excidirt als im vorigen Fall, namentlich im nasalen Teil des oberen Lides. Letzteres bezweckte die Beseitigung des Epicanthus. Die Nähte wurden so gelegt, dass durch den unteren Wundrand, dann durch den oberen Tarsusrand ein- und durch die Levatorsehne ca. 5 mm weiter oben wieder ausgestochen und dann noch der obere Wundrand in die Naht gefasst wurde. Acht Nähte jederseits. Die Lidhebung ging später wesentlich besser von statten und die kosmetische Wirkung der Operation war ausgezeichnet.

---

netzung und beständiges Abreiben, wie dies die Dacryostenose und der chronische Katarrh mit sich bringt.

Das E. paralyticum tritt bei Lähmung des Schliessmuskels der Lider, des vom Facialis innervirten musc. orbicularis ein und zwar infolge der Liderschlaffung nur am unteren Lid, während dabei das obere Lid durch Ueberwiegen des Levator p. sup. und des glatten Müller'schen Muskels in die Höhe gezogen wird. Dadurch und durch die mangelnde Hebung des unteren Lides entsteht Offenbleiben des Auges, «Glotzauge», Lagophthalmus[1]) namentlich auch im Schlaf, sodass leicht Bindehautkatarrh entsteht. — Eine andere wichtige Form des Glotzauges entsteht durch Vordrängung des Augapfels (Protrusion) infolge von Orbitalgeschwülsten oder Basedow'scher Krankheit etc.

Bei jugendlichen Individuen kann man gelegentlich auch ein Ektropium spasticum in Folge abnormer Kon-

[1]) Ein schlechter, alter Name, «Hasenauge», weil man früher glaubte, die Hasen schlafen mit offenen Augen.

Tab. 9.

Lith. Anst. F. Reichhold, München.

traktion der Faserbündel des Musk. orbicularis der Lider beobachten. Dieses wird durch Reposition und folgenden Verband beseitigt. Die übrigen Formen des Ektr. müssen operativ behandelt werden, wobei vor allem die oft vorhandene Verlängerung des Lides zu beseitigen ist und zwar durch Excision eines Keiles aus dem Tarsus und der Bindehaut (nach Kuhnt oder nach der Modifikation dieser Operation durch Dimmer). Für leichtere Grade genügt die Snellen'sche Naht und der Rat, das Auge nach aufwärts, statt nach abwärts abzuwischen.

Auch das **Entropium** der Lider, namentlich des unteren, kann durch spastische Muskelkontraktion entstehen.

Dieses E. spasticum entwickelt sich hauptsächlich an den schlaffen Lidern älterer Leute, namentlich bei tiefliegendem, kleinem oder fehlendem Bulbus, sobald Blepharospasmus vorhanden. Durch Wegziehen der Lidhaut von der Lidspalte, eventuell mit Fixirung durch ein Heftpflaster oder die Gaillard'sche Nat, wird dieses meist temporäre E. korrigirt.

Grössere Schwierigkeiten bereitet das Entr. cicatriceum, welches durch narbige Verkürzung der Bindehaut infolge vom Trachom, Diphtheritis, Verätzung und Verbrennung der Bindehaut (manchmal auch durch zu starke therapeutische Kauterisirung) verursacht wird. Diese Form erfordert meist operative Behandlung.

Verwachsen infolge von Verätzungen und Verbrennungen oder Geschwüren die Lider mit dem Bulbus, so wird dies Symblepharon genannt. Unter Umständen verwachsen auch die freien Lidränder aus denselben Ursachen mit einander. Dies wird Ankyloblepharon genannt. Mit dem Namen Blepharophimosis wird die scheinbare Verkürzung der Lidspalte am äusseren Winkel bezeichnet, die dadurch zu stande kommt, dass sich eine vertikale Hautfalte über die äussere Commissur weglegt, welche dahinter normal ist und sichtbar wird, wenn man die Hautfalte durch schläfenwärts gerichteten Zug zum Verschwinden bringt. Ist die Lidspalte dagegen

Tab. 10. Sugillation der Lider bei Schädelbasisfraktur. Das obere Lid ist hier stärker mit Blut unterlaufen als das untere, das sonst eher diese Erscheinung zeigt. Der 24jährige Mann war 4 Tage vorher vom noch in Bewegung befindlichen elektrischen Tram gesprungen und dabei stark auf den Hinterkopf gestürzt. Er war dann 24 Stunden bewusstlos und klagte nachher lang über Kopfweh, hatte aber weiter keine Läsion. Heilung nach mehrwöchiger Ruhe, zum Teil im Bett, ohne bleibenden Schaden.

---

wirklich an der äusseren Commissur durch Verwachsen der Lidränder verkürzt, so wird dies richtiger Ankyloblepharon des äusseren Winkels genannt.

III. Die Verletzungen der Augenlider.

Verletzungen der Augenlider sind häufig. Da die Haut dieser Gegend nur locker an ihre Unterlage angeheftet und sehr dehnbar ist, so finden oft dabei starke Blutunterlaufungen statt und die Lider erfahren durch diese Sugillationen starke rote bis blauschwarze Verfärbung und Schwellung. Letztere wird namentlich stark, wenn noch Emphysem sich hinzugesellt, d. h., wenn eine Fraktur oder Fissur der Orbitalknochen aus der Nase oder ihren Nebenhöhlen (Sinus frontalis etc.) Luft beim Schneuzen durchtreten lässt. Es frakturiert namentlich leicht die ganz dünne nasale Wand der Orbita, die Grenzscheide zwischen dieser und der Nasenhöhle, namentlich die Lamina papyracea des Siebbeins. Es fühlen sich dann die mit Luft aufgeblasenen Lider wie eine luftgefüllte Lunge an. Hie und da wird dabei auch der Bulbus etwas vorgetrieben. Alle diese mehr bedrohlich aussehenden als wirklich ernsten Erscheinungen lassen meist den Verletzten mit einem «blauen Auge», ohne Schaden davon kommen. Dagegen hat die Sugillation der Lider in Folge von Schädelbasisfraktur (Tab. 10) eine grosse Wichtigkeit. Es dringt bei dieser ernsten Verletzung das Blut manchmal (nicht immer) bis unter die Lider vor und es bildet dann diese Ecchymosierung im untern Teil der Conjunctiva bulbi und namentlich am untern Lid, hie und da auch am oberen Lid, ein wichtiges Symptom derselben.

Lith. Anst F. Reichhold.

Bleibenden Schaden können die Schnittwunden hinterlassen, welche z. B. das obere Lid gänzlich abtrennen oder eines der Lider gänzlich in vertikaler Richtung durchtrennen, wenn sie nicht bald sorgfältig genäht werden. Die letzteren Wunden müssen namentlich auch am freien Lidrand genau vereinigt werden. Die Abreissung des untern Lides am innern Winkel, von der schon (pag. 71) die Rede war, unterbricht gewöhnlich, auch bei sorgfältigem Nähen, das untere Thränenröhrchen bleibend. Doch ist der Schaden nicht so gar gross, indem das obere Thränenröhrchen unter gewöhnlichen Verhältnissen die Thränenflüssigkeit genügend ableitet.

Die nach Schussverletzung oft in grosser Zahl in der Haut der Augengegend einheilenden Pulverkörner, welche starke Entstellung mit sich bringen, werden am besten später mit der Glühschlinge verbrannt und so beseitigt.

IV. Die Geschwülste der Lider.

a. Von gutartigen Neubildungen sind zu nennen das Xantelasma, das häufig beiderseits, symmetrisch ober- und unterhalb des inneren Augenwinkels bei älteren Leuten (bes. Frauen) gelbbraune, etwas prominente, langsam wachsende Flecken bildet, sodass sie wegen der Entstellung hie und da excidiert werden müssen.

Etwas grössere Bedeutung hat das Molluscum contagiosum (Tab. 6 b) weil dieses sich in sehr grosser Zahl und bis zur Grösse einer halben Erbse oder Kirsche auf dem Patienten selbst wie auch auf Personen der Umgebung weiter ausbreiten kann. Dass es in der That contagiös ist, habe ich vor 12 Jahren schon durch Impfung auf mich selbst nachgewiesen (eine der ersten erfolgreichen Überimpfungen). Es dauerte 6 Monate, bis das vom Augenlid-Molluscum eines Kindes abgeimpfte Gebilde deutlich sich entwickelte. Man hat auch schon Ausbreitung auf viele Insassen einer Schule beobachtet. — Wenn die Molluscumknötchen, die mit Vorliebe die zarte Haut der Lider und der Umgebung befallen, noch klein sind, können sie mit dem Milium verwechselt werden. Diesem, das

Tab. 11 a Dermoid bei einem einjährigen Kinde, von Geburt an vorhanden, nur langsam an Grösse etwas zunehmend.

— b. Dasselbe bei einem 21jährigen Manne. Man sieht hier die charakteristischen Haare, welche sich oft an den Dermoidgeschwülstchen vorfinden. Auch hier hat sich das Gebilde seit der Geburt nur wenig vergrössert. — Die Abtragung hinterliess an der Stelle, wo die Cornea ergriffen war, einen kleinen grauen Fleck.

---

bei Kindern und Erwachsenen unter Umständen starke contagiöse Entzündung hervorruft, 3. den Diplobacillus von Morax und Axenfeld, der eine häufig vorkommende, mehr schleichend verlaufende Conjunctivitis veranlasst.

Bei der Conjunctivitis catarrhalis simplex verhält sich die Sache, soviel wir bis jetzt wissen, so, dass einerseits bei klinisch gleichen Formen verschiedenartige Bakterien, anderseits bei klinisch verschiedenen Formen die gleichen Bakterien gefunden werden können. (Bach.)

Als weitere ursächliche Momente, welche Katarrh hervorrufen oder wenigstens begünstigen und unterhalten, sind zu nennen: Aufenthalt in schlecht gelüfteten Räumen mit staubiger, rauchiger, unreiner Luft, übermässiger Alkoholgenuss, Blepharitis, Dacryostenose, Fremdkörper im Bindehautsack etc.

Die Diagnose ergiebt sich aus den genannten Symptomen unschwer. Die Hornhautkomplikationen verraten sich durch ciliare Rötung und Störung der Oberflächenverhältnisse der Cornea.

Die Prognose ist günstig bei jugendlichen Individuen. Bei alten Leuten dagegen und bei solchen Kranken, welche sich schädlichen Einflüssen nicht zu entziehen vermögen, kann die Heilung erhebliche Schwierigkeiten haben.

Die Behandlung richtet sich in erster Linie gegen die ursächlichen Schädlichkeiten. Lokal werden Adstringentien teils direkt vom Arzt aufgepinselt, teils als Tropfwasser oder Salben dem Patienten mitgegeben. Zu den Pinselungen verwendet man bei starker, namentlich eitriger Sekretion argentum nitric.-Lösung zu 2%. Bei geringerer Sekretion genügt 1% Lösung. Als Tropfwasser empfiehlt sich Zinc. sulfuric. 0,05—0,1 auf 10 aq. destill. recent. coctae oder auf 10,0 Solut. Sublimat. 1 : 10,000. Letztere Lösung bleibt

a

b

Lith. Anst. F. Reichhold. St

länger keimfrei. Plumb. acet. 0,1—0,2 : 10 aq. dest. oder Ungt. Amylo-Glycerini ist empfehlenswert, solange die Cornea keine Läsion aufweist. Andernfalls würde das Blei in der Cornea Bleiinkrustation veranlassen und die Heilung des Cornealsubstanzverlustes verzögern. Bei hartnäckigen chronischen Katarrhen ist Wechsel der Mittel angezeigt und Cupr. sulf., Tannin, Alaun zu 0,5% zu Hülfe zu ziehen. Die Tropfen werden vermittelst Tropfröhrchen 1—2 mal per Tag eingetropft, die Salben mit Glasstäbchen 1 mal eingestrichen. Atropin ist gänzlich überflüssig, falls nicht Cornealerkrankung vorhanden ist.

2. Der Körnerkatarrh, Conjunctivitis follicularis

ist ein chronischer Katarrh mit um so langwierigerem Verlauf, je zahlreicher und grösser die Körner sind, welche sich in der Lid-Bindehaut, namentlich in den Uebergangsfalten vorfinden und dort vereinzelt oder reihenweise nebeneinander liegen (Tab. 14a). Die Körner, auch Follikel genannt, haben eine Grösse von 1—3 mm, sind grau-rot und, wenn sie gross sind, leicht durchscheinend. Man findet diese Katarrhform meist bloss bei jüngeren Leuten, oft bei Schulkindern, bei denen sie hie und da Blinzeln (Nictitatio), Gefühl von Ermüdung bei der Arbeit, manchmal aber auch fast gar keine Beschwerden verursacht. Sekret pflegt keines oder ganz wenig vorhanden zu sein.

Diagnostisch ist die Unterscheidung von Trachom oft schwierig. Bei diesem findet man im allgemeinen gewöhnlich die Körner mehr in der oberen, beim Körnerkatarrh mehr in der unteren Uebergangsfalte.

Prognostisch verrät die Körnerbildung immer etwas langwierigen Verlauf. Sie kann aber spurlos schwinden.

Die Behandlung geschieht am besten durch Bleitropfen und namentlich Blei-Salbe (Plumb. acet. 0,1—0,2 auf 10,0 aq. dest. od. Ungt. Amylo-Glycerini.)

3. Conjunctivitis gonorrhoica.

Die Ophthalmogonorrhoe entsteht durch die Inoculation des Neisser'schen Gonococcus in den Conjunctivalsack

Tab. 12. Ophthalmogonorrhoe beim Neugeborenen.

und kommt in jedem Lebensalter vor, namentlich oft aber beim Neugeborenen, weil dieser beim Geburtsakt leicht das Genitalsekret der Mutter in die Augen bekommt. Manchmal findet die Ansteckung des Säuglings auch erst durch die mit besagtem Sekret beschmutzten Finger der Mutter statt. Später im Leben bilden entweder die Genitalien (hie und da auch bei kleinen Mädchen, die an virulentem Scheidenfluss leiden) oder die gleichartige Augenerkrankung eines Anderen die Quelle der Ansteckung. In letzterer Beziehung sind Aerzte und Wartpersonal der Gefahr der Infektion stark ausgesetzt.

Die Erkrankung ist eine der wichtigsten am Auge, denn bei $^1/_8$ aller Ganzblinden bildet sie die Ursache der Erblindung und nur die Pocken-Ophthalmie hat in den Ländern, wo schlecht geimpft wird, eine noch grössere Erblindungsziffer zur Folge. Es ist hauptsächlich die Augengonorrhoe der Neugeborenen, welche so oft Erblindung herbeiführt, und diese wird sich trotz aller Belehrung der Hebammen etc. und trotz Verbesserung der Behandlung und gute Schulung der Aerzte nicht aus der Welt schaffen lassen, weil die Sorglosigkeit der Angehörigen und der Hebammen sehr oft die Kranken nicht genügend früh in die Hände des Arztes gelangen lässt, und weil auch trotz aller Verbesserungen der Behandlung der Prozess gefährlich ist und bleibt. Es ist daher sehr zu wünschen, dass die so wirksame Prophylaxe von Credé möglichst allgemein zur Anwendung gelange, namentlich in den Quartieren der Armen und Leichtsinnigen. Denn aus diesen Schichten der Bevölkerung erhalten wir der grossen Mehrzahl nach die Fälle von virulentem Eiterfluss der Neugeborenen.

Die Ophthalmogonorrhoe oder Blennorrhoe der Neugeborenen tritt, wenn die Infektion bei der Geburt stattfand, meistens am dritten Tag nach dieser auf und verrät sich bald durch Schwellung und Rötung der Lider und Ausfluss einer blutig-serösen, fleischwasserähnlichen Flüssigkeit aus der Lidspalte. Es erkranken häufig bald

Tab. 12.

Lith. Anst. F. Reichhold, München

nach einander beide Augen. Die Besichtigung der Conjunctiva ergibt, dass sie in diesem ersten Stadium gerötet, geschwellt und von ziemlich glatter Oberfläche ist. Oedem der Conjunctiva bulbi fehlt in der Regel bei den Neugeborenen.

Nachdem diese Rötung und Schwellung der Lider und der Bindehaut einige Tage angehalten hat, wobei das Sekret anfängt, mit einzelnen Eiterflocken durchsetzt zu werden, ändert sich das Bild, indem die Lider etwas abschwellen und ihre Haut wieder etwas runzelig wird. Auch die Bindehaut wird weicher und etwas faltig, dabei aber eher dunkler in der Rötung und bald wird sie rauh, sammtartig und in den Uebergangsfalten stark längsfaltig. Zugleich mit dieser Änderung tritt ein manchmal massenhaftes Sekret von dickem gelbem Eiter auf, der teils zur Lidspalte herausquillt (Tab. 12), teils in allen Falten und Winkeln des Bindehautsackes sich ansammelt. Dieses zweite eigentlich blennorrhoische Stadium kann sich wochenlang hinziehen und die Hornhaut gerät dabei in grosse Gefahr, namentlich wenn nicht durch fleissige Reinigung für Entfernung des Sekretes gesorgt wird. Denn dann arrodirt der Eiter die Hornhaut, es tritt, mit Vorliebe in deren Mitte oder etwas unterhalb, zuerst ein kleines graues Fleckchen auf, das sich aber gewöhnlich rasch vergrössert, etwas gelblich wird und oberflächlich zerfällt, sodass ein eitriges Geschwür entsteht, das sich rasch sowohl der Fläche nach als in die Tiefe ausbreitet und bald die Tendenz zur Perforation zeigt. Tritt diese ein, so kann die Eiterung in die Tiefe dringen und heftige Entzündung im vorderen Teil des Auges, ja Panophthalmie veranlassen. Vereitert die ganze Cornea, so kann leicht die Linse austreten. Ist die geschwürige Perforation kleiner, so tritt eine mehr oder weniger grosse Einlagerung der Iris in die Perforationsstelle ein und damit die Gefahr eines mehr oder weniger grossen Staphylomes. Bei kleinerem zentralem Geschwür kann der Durchbruch auch bloss zu einer centralen Macula Veranlassung geben, aber doch dabei noch die Linse schädigen. Denn wenn diese einige Zeit einem

solchen perforierten Geschwür anliegt, so geraten deren vordere Kapselendothelzellen leicht in Wucherung und es entsteht eine vordere Kapsel- oder vordere Polarkatarakt. (Tab. 34 a). Dabei kann später die Trübung der Cornea viel geringer sein als die der Linse. Oft aber haben die Ulcera corneae bei diesem Prozess grosse Weissflecke oder Leukome zur Folge, welche das Sehen in hohem Grade stören.

Etwas anders, nämlich viel heftiger, verläuft die Entzündung bei älteren Kindern und Erwachsenen. Es wird hier die Schwellung der Lider wie auch der Bindehaut und die Infiltration der letzteren viel stärker, namentlich gesellt sich hier auch mächtiges entzündliches Oedem der Bindehaut des bulbus hinzu, sodass sie in grossen Wülsten die Randpartien der Cornea überwallt und diese dadurch in grosse Gefahr bringt. Denn unter diesen Wülsten bleibt das eitrige Sekret liegen und arrodiert dann leicht die Hornhaut. Daher kommt es, dass bei älteren Patienten im Gegensatz zu den Neugeborenen eher Randgeschwüre entstehen und dass man unversehens von der grossen Perforation eines solchen überrascht wird, das sich unbemerkt unter einem jener Wülste gebildet hat. Es kann auch von einem solchen Randgeschwür aus eine eitrige Infiltration sich rapid weiter in der Hornhaut ausbreiten und diese zu rascher eitriger Einschmelzung bringen. Unter Umständen entwickelt sich aber auch ein zentrale eitrige Ulceration.

Die Conjunctiva der Lider, namentlich des oberen, kann so stark infiltriert werden, dass sie missfarbig graugelb wie bei Diphtherie aussieht. In diesen Fällen ist die Hornhaut ganz besonders gefährdet.

Für die Diagnose der Ophthalmogonorrhoe ist die mikroskopische Untersuchung des Sekretes und der Nachweis der Gonococcen darin unerlässlich, wenn auch in den meisten Fällen, namentlich bei den Erwachsenen, die Heftigkeit des Prozesses den Arzt bald über die virulente Natur der Entzündung belehrt. Doch leiden die Neugeborenen auch und zwar gar nicht selten an nicht-virulentem, eitrigem Katarrh so gut wie gelegentlich die Erwachsenen und es

kann ein starker solcher Katarrh gerade so aussehen, wie eine schwächere Gonorrhoe. Ferner ist es beim Erwachsenen sehr wünschenswert, dass die Diagnose zu einer Zeit schon gestellt wird, wo die Heftigkeit des Prozesses noch gering ist, sodass sofort die Prophylaxe für das andere Auge Platz greifen kann. Für die gewöhnliche Praxis genügt die Färbung eines Deckglaspräparates des Sekretes mit dünner Fuchsinlösung und der Nachweis, dass die vorhandenen Doppel-Coccen mit Vorliebe um die Kerne von Eiterkörperchen herumliegen. Für den ganz genauen Nachweis der Gonococcen ist die Kultur erforderlich.

Prognostisch verhält sich die Erkrankung bei Neugeborenen und Erwachsenen verschieden, sie ist bei den ersteren wesentlich gutartiger als bei den letzteren, sodass wenn ein Neugeborenes rechtzeitig zum Arzt gebracht wird und dieser die Behandlung richtig durchzuführen im Stande ist, ein Auge nicht verloren gehen darf. Hievon giebt es aber noch zwei Einschränkungen: wenn das Kind hereditär syphilitisch oder durch anderweitige Erkrankung stark geschwächt ist, so kann die Erkrankung trotz aller Sorgfalt einen schlechten Ausgang nehmen. Bei den älteren Kranken ist die Prognose immer sehr dubiös und zwar so, dass auch bei richtiger und sorgfältiger Behandlung die Cornea zum Teil oder ganz zerstört werden kann. Wir haben es hier mit einem der schlimmsten Prozesse zu thun, der das Auge befallen kann. Schon mehrmals sah ich trotz genauester und energischer Behandlung bei Erwachsenen beide Augen zu Grunde gehen.

Bei der Behandlung der Tripperinfektion des Auges spielt die Prophylaxe ein sehr wichtige Rolle. Sie erzielt beim Neugeborenen nach der von Credé angegebenen Methode mit nahezu völliger Sicherheit Schutz vor der Erkrankung und auch dem Erwachsenen, der bemerkt, dass ihm gonococcenhaltiges Sekret in das Auge kam, kann sie gute Dienste leisten. Es wird zu dem Zweck ein Tropfen einer 2% Argent. nitr.-Lösung ins Auge geträufelt, dem Neugeborenen unmittelbar nachdem er im Bade gereinigt worden. Jede weitere Massnahme unterbleibt, ausgenommen

der Schutz vor weiterer Infektion. Die Wirksamkeit dieser Prozedur beweisst, dass eine ganz geringe Menge des Silbersalzes genügt, um die Gonococcen an ihrer weiteren Entwicklung zu hindern, und da kein anderes Medikament dasselbe leistet, so ergiebt sich daraus, dass das Argentum nitricum für den Gonococcus das wirksamste Gift ist.

Zur Vorbeugung gehört auch, die Tripperkranken und die, welche mit solchen oder mit Augengonorrhoe-Kranken umgehen, auf die Infektionsgefahr für das Auge aufmerksam zu machen. Ferner muss bei Erwachsenen, welche Ophthalmogonorrhoe am einen Auge haben, das andere Auge, sobald die Diagnose gestellt ist, vollständig vor der Infektion geschützt werden und zwar durch einen Collodiumverband. Dieser wird so angelegt, dass man zunächst etwas Watte aufs Auge legt und darüber ein passend zurecht geschnittenes Stück Leinwand, das rings herum vermittelst Collodium mit der Haut verklebt und nachher noch vollständig mit Collodium überstrichen wird. Anfänglich muss alle Tage durch Lüften dieses Verbandes von der Seite her nachgesehen werden, ob das Auge nicht doch schon infiziert und erkrankt ist. Bei den Neugeborenen lässt sich dieser Schutz des zweiten Auges in der Regel nicht gut durchführen, meist sind hier auch gleich beide Augen infiziert.

Bei der ausgebrochenen Erkrankung kommt es während der ganzen Zeit der Behandlung in erster Linie darauf an, das Sekret fortwährend aus dem Bindehautsack wegzuschaffen, zweitens die entzündliche Schwellung zu bekämpfen und endlich die Sekretion einzuschränken und zu beseitigen. Zu dem Zweck verfährt man am besten so, dass man auf Eisstüchen gut gekühlte kleine Leinwandkompressen auf das erkrankte Auge legt und häufig wechselt, wobei mit dem Bäuschchen zugleich das Sekret regelmässig abgewischt wird. Bevor die Kompresse auf das Eisstück zurückgelegt wird, wascht man sie in einer 1% Kali hypermanganicum-Lösung aus, die häufig erneuert wird, und mit der der Arzt auch, wenn er das Auge untersucht, eine gründliche Auswaschung desselben vornimmt. Die Eiskompressen müssen im

Anfang, bis die Entzündung sich vermindert hat, Tag und Nacht angewendet werden und später muss wenigstens die Reinigung von Sekret ebenfalls die ganze Nacht hindurch vorgenommen werden. Wo viel Sekret vorhanden, muss die pflegende Person alle Viertelstunden die Lider mehrmals auseinanderziehen, damit der Eiter gut austreten kann, keineswegs aber darf sie mit irgend etwas den Conjunctivalsack auswischen. Dies darf nur der Arzt thun und zwar 1—3 mal und häufiger pro Tag, je nach der Schwere des Falles.

Zur Beseitigung der Sekretion hat sich bis jetzt das Argent. nitr. am besten bewährt. Da zu starke Ätzung die Hornhaut in Gefahr bringt, empfiehlt es sich, gewöhnlich bloss von der 2% Lösung Gebrauch zu machen und nur da, wo ungewöhnlich starke Schwellung der Schleimhaut vorhanden ist, wie dies in vernachlässigten Fällen vorkommt, zum Lapis mitigatus zu greifen. Je stärker die eitrige Sekretion ist, um so energischer kann das Mittel angewendet werden, so dass bei Erwachsenen meist zweimal im Tag die Pinselung vorgenommen werden kann, sobald der Ätzschorf geschwunden ist, und dieser wird eben um so rascher abgestossen, je stärker die Sekretion. Hauptregel bei der Kauterisierung der Schleimhaut ist aber, dass diese nicht früher vorgenommen wird, als bis eitriges Sekret vorhanden ist, also nicht gleich im Anfang des Prozesses, sondern erst im blennorrhoischen oder zweiten Stadium. Solange die Schleimhaut prall geschwellt ist oder fibrinöse Auflagerungen und missfarbige Stellen zeigt, ist die Kauterisation schädlich.

Bei Vornahme der Pinselungen werden die Kinder so gelagert, wie oben S. 9 beschrieben. Bei Kindern wie Erwachsenen wird am besten jedes Lid für sich umgestülpt und ausgiebig mit der Silberlösung abgepinselt, immer jedoch so, dass nichts davon auf die Cornea gelangt. Man muss speziell darauf achten, dass man die Uebergangsfalten, welche immer auch die stärkste Schwellung zeigen, am gründlichsten abpinselt. Nachdem man die gewünschte Eschara angelegt hat, pinselt man mit Wasser nach. Hat

Tab. 13 a. Diphterie der Bindehaut bei einem kleinen Jungen. Die entzündliche Schwellung und Rötung des oberen Lides ist stärker als im vorigen Bilde, die Haut des unteren Lides und der Gegend des inneren Winkels ist von dem aus dem Auge quellenden Sekret stellenweise arrodiert und eitrig infiltriert.

— b. Das obere Lid desselben Kranken umgestülpt zeigt die diphtherische tief gehende Infiltration der Bindehaut, die missfarbig gelbgrau aussieht

---

man ausnahmsweise den mitigirten Stift benützt, so muss mit Kochsalzlösung nachgespült werden, damit das überschüssige Silbersalz nicht beim Zurücklegen der Lider auf die Hornhaut gelangt und diese schädigt.

Ob das viel milder wirkende Protargol sich bei dieser Erkrankung bewähren wird, muss noch abgewartet werden.

Erkrankt die Hornhaut, so bildet dies keine Gegenanzeige für das argent. nitr. Vielmehr muss die Cauterisation dann nur umso ausgiebiger und sorgfältiger vorgenommen werden. Sie bildet auch das einzige Mittel, um die Hornhauterkrankung in diesen Fällen zu bekämpfen, und muss von möglichster Säuberung des Bindehautsackes von Sekret begleitet sein.

Bei den Erwachsenen empfiehlt es sich, namentlich bei heftigen Fällen, den äusseren Lidwinkel vermittelst eines horizontalen Scheerenschnittes zu spalten. Es können dann die Lider leichter umgestülpt und gereinigt werden. Sie liegen danach auch dem Augapfel weniger straff an, üben also weniger schädlichen Druck aus.

4. Die Conjunctivitis diphtherica.

Die durch den Löffler'schen Bacillus hervorgerufene Entzündung verursacht am Auge Veränderungen ganz verschiedenen Grades und verschiedenen Aussehens. Das eine Mal sehen wir das Bild der eigentlichen Diphtherie mit sehr starken Entzündungserscheinungen, Schwellung der Lider, tiefgehender Infiltration der Schleimhaut, sodass sie missfarbig graugelb aussieht (v. Tab. 13 b) und teilweise nekrotisch zu Grund geht. Das andere Mal tritt der Prozess

Tab. 13.

a

b

Lith. Anst. F. Reichhold, München

unter dem Bilde der croupösen Entzündung auf, wobei die Exsudation auf die Fläche der Schleimhaut stattfindet und eine grauweisse oder graugelbe fibrinöse, mit wenigen zelligen Elementen durchsetzte Membran bildet, welche sich mehr oder weniger leicht abheben lässt, wonach sie sich eine Zeit lang, in einzelnen Fällen tagelang, immer wieder bildet, ohne dass die Mucosa dabei eine tiefere Erkrankung zeigt. Sie blutet höchstens etwas nach dem Abziehen der Membran. Die Bindehaut des Bulbus bleibt meistens von dieser Membranbildung frei. Sowohl bei der crupösen wie bei der diphtherischen Form der Entzündung wechselt das Bild wieder nach Intensität und Ausbreitung. Bei der starken diphtherischen Conjunctivitis geht die Infiltration der Schleimhaut auch auf den Bulbus über und sehr leicht erkrankt dann auch die Hornhaut, sodass der Prozess in diesen Fällen ungemein gefährlich für das Auge wird und durch geschwürigen Zerfall der Cornea Erblindung herbeiführt. Es kann dann ferner die Haut der Umgebung des Auges diphtherisch erkranken (Tab. 13), man findet Schwellung der benachbarten Lymphdrüsen und oft allgemeine schwere Prostration mit Fieber. Die Nekrose der Schleimhaut kann so stark werden, dass sie wie gelbgrauer Kautschuk aussieht. Wenn dann in 10—14 Tagen sich diese diphtherische Infiltration abstösst, wobei statt der serös-blutigen Flüssigkeit sich mehr und mehr eitriges Sekret aus der Lidspalte entleert, so sieht man an deren Stelle Substanzverluste in der Schleimhaut, welche nach und nach allerdings heilen, aber mit Narbenbildung, die, wenn sie stark ist, durch die damit verbundene Schrumpfung Entropium veranlassen kann. Je stärker die diphtherische oder croupöse Entzündung war, umsomehr entwickelt sich im zweiten Stadium des Prozesses die eitrige Sekretion, sodass man dann auch von einem blennorrhoischen Stadium spricht.

In diagnostischer Hinsicht bietet der Prozess, seit wir die Diphtheriebacillen kennen, etwas weniger Schwierigkeiten als früher. Die bakteriologischen Untersuchungen der letzten Zeit haben die diphtherische Natur der croupösen Conjunctivitis nachgewiesen und auch klinisch

Tab. 14a. Körnerkatarrh der Bindehaut des unteren Lides. In der Bindehaut des oberen Lides dieses 24jährigen Mannes finden sich nur wenige Körner in der Uebergangsfalte. Sein Beruf, er ist Schreiner, hat wohl durch den Aufenthalt in staubiger Luft zu der Entstehung des Uebels beigetragen. Man bemerkt die konjunktivale Rötung, welche den Bindehautkatarrh kennzeichnet.

— b. Hyphäma Conjunctivae. Der Bluterguss unter die Bindehaut war hier durch eine kleine Verletzung verursacht worden, kann sich aber auch in ganz gleicher Weise bei Keuchhusten bilden.

ästeln sich in dem zellenreichen Gewebe der Auflagerung, die sich die längste Zeit nur oberflächlich zwischen dem Hornhautepithel und der vordersten Lage der Substantia propria (Bowman'sche Membran) vorschiebt, später aber auch letztere durchbrechend mehr in die Tiefe vordringen kann. Dieses Pannusgewebe gleicht der infiltrierten, trachomatösen Bindehaut vollständig und bildet eine der Bindehauterkrankung analoge Affektion der Hornhaut, ist also nicht ein blosser Reibungspannus. Diese Cornealerkrankung kann leicht die Ursache von mehr oder weniger starker Sehstörung, ja von Erblindung werden.

Ganz charakteristisch für den Trachomprozess ist im ferneren die Neigung zu Narbenbildung, im Bereich der Tarsalbindehaut in Form immer breiter werdender, netzartiger Narbenzüge von weisslichem Aussehen, in den Uebergangsfalten unter dem Bild einfacher, glatter, gleichmässiger Verdünnung und Verkürzung der sich in Bindegewebe umwandelnden Schleimhaut. Die narbige Schrumpfung führt dann leicht zu Einwärtsbiegung der Lidränder umsomehr, als durch den Prozess auch die Tarsalplatten nach und nach atrophisch werden. Die durch das Entropium bedingte Reibung der Cilien auf der Hornhaut veranlasst weitere Schädigung an dieser, sodass nun auch Reibungspannus den trachomatösen noch verstärken kann und Hornhautgeschwüre um so leichter entstehen.

Dadurch, dass das Trachom die davon Befallenen jahrelang quält und viele davon blind, die meisten sehr lange Zeit arbeitsunfähig macht, bildet es für die Gegenden, in welchen es einheimisch ist, eine wahre Geissel.

Tab. 14.

a

b

Lith. Anst. F. Reichhold, Mainz

Nicht überall nämlich kommt es zum Glück vor, sondern am häufigsten in Arabien und Aegypten, in Europa namentlich in den Niederungen (Belgien, Holland, Ungarn, den unteren Donauländern und Italien), während die Höhen grösstenteils frei bleiben. In den Trachomländern wird ferner meist die arme Bevölkerung befallen.

Die Symptome, welche sich in Beschwerden äussern, sind anfänglich wesentlich die des Katarrhs. Manche Kranke klagen auch über das Herabsinken der oberen Lider, das ihnen oft schon im Anfangsstadium ein charakteristisches Aussehen verleiht. Je mehr dann die Hornhaut erkrankt, um so stärker werden die Klagen durch das Hinzutreten der keratitischen Beschwerden. Wandert der Pannus bis über die Pupille, so tritt Sehstörung hinzu.

Der Verlauf ist ein sehr verschiedener je nach der Stärke des Prozesses, seiner Neigung, akute Schübe zu produzieren oder nur chronisch zu verlaufen, meist aber dadurch unangenehm, dass sehr oft Rückfälle auftreten, selbst dann, wenn man schon glaubt, der Heilung ganz nahe zu sein. Die Rückfälle werden ausserdem dadurch begünstigt, dass die Patienten wegen der langen Dauer der Erkrankung oft die Geduld verlieren und sich der Behandlung entziehen, die unablässig bis zur Heilung fortgeführt werden muss. Die Krankheitsbilder sind auch dadurch verschieden, dass bei den einen Patienten mehr das papilläre, bei den anderen mehr das folliculäre Trachom überwiegt, bei anderen beide gemischt vorkommen. In den späteren Stadien sieht man häufig das sogen. Narbentrachom mit seinen schlimmen Folgen: dem Entropium und der Trichiasis, der Xerosis Conjunctivae, der bindegewebigen Degeneration auch der Cornea, schliesslich der gänzlichen Verödung des Conjunctivalsackes mit Symblepharon. Anderseits kann eine konsequente Behandlung auch den Pannus wieder zum Schwinden bringen und die Schleimhaut, wenn sie nicht schon zu stark der Vernarbung anheimgefallen ist, wieder normalisieren.

Die Ursache des Trachoms ist eine Infektion, deren Gift wir, obschon bereits mehrfach Trachombakterien be-

schrieben wurden, noch nicht mit Sicherheit zu bezeichnen im Stande sind. Wahrscheinlich bedarf es zum Zustandekommen der Infektion noch begünstigender Momente: dicht gedrängtes Beisammenleben in ärmlichen Verhältnissen, schlechter Luft, namentlich aber einer geringen Höhe über Meer. In letzterer Hinsicht kann man in der Schweiz die interessante Beobachtung machen, dass, trotzdem sich stets mit Trachom behaftete italienische Arbeiter in ziemlicher Zahl hier aufhalten und mit der einheimischen Bevölkerung oft ziemlich nahe beisammen leben, letztere doch bis jetzt von Trachom fast gänzlich frei blieb. Man hat ferner in der Schweiz und im Kaukasus die Beobachtung gemacht, dass im hohen Gebirg die Krankheit grössere Neigung zur Heilung zeigt, als in der Tiefe.

Die Diagnose kann im Anfangsstadium sehr schwierig und die Unterscheidung vom gutartigen Körnerkatarrh fast unmöglich sein, sodass dann manchmal erst aus dem Verlauf die sichere Diagnose abgeleitet werden kann. Im allgemeinen finden sich die Körner beim Trachom mehr in der oberen Uebergangsfalte, die wie die untere ausserdem bald stärkere sulzige Schwellung von gelbroter Färbung zeigt. Nicht selten wird die Erkrankung mit dem Frühjahrskatarrh verwechselt, mit dem sie gar nichts zu thun hat und bei dem die Wucherungen zum Unterschied von denen des Trachoms abgeflacht und etwas gestielt sind, abgesehen davon, dass die übrige Tarsalschleimhaut in der Regel eine eigentümliche milchige Trübung besitzt. Wo ferner bei diesem Katarrh die Randwucherungen an der Cornea vorhanden sind, ist die Unterscheidung leicht. Dem Frühjahrskatarrh geht auch die Körnerbildung gänzlich ab. Beim akuten Trachom ist Verwechslung mit gonorrhoischer Blennorrhoe möglich.

Die Prognose ist gemäss dem Angeführten sehr ernst und immer wenigstens bezüglich baldiger Heilung dubiös, namentlich wenn die Kranken sich der lang andauernden Behandlung nicht zu unterziehen in der Lage sind und in ungünstigen Verhältnissen leben.

Die Behandlung muss ebenso andauernd sein, wie die Krankheit. Sie geschieht teils medikamentös, teils mechanisch, eventuell operativ. Wesentlich unterstützt wird sie durch günstige Aussenbedingungen, namentlich reine Luft, wenn möglich Höhenluft. Von Medikamenten kommen hauptsächlich in Betracht das Argent. nitr. in 2% Lösung und das Cuprum sulfuricum als Stift (es kann auch ein länglicher Krystall am einen Ende auf einem nassen Tuch rund und glatt geschliffen werden) oder in Salbenform. Beide Mittel werden in der Regel einmal im Tag angewendet, die Lapislösung in allen Fällen mit starken entzündlichen Erscheinungen und mit lebhafter Sekretion. Je stärker diese, umso energischer darf die Lapislösung zur Anwendung gelangen. Ist jene beseitigt, so tritt der Blaustein an ihre Stelle und wird monate-, ja jahrelang zuerst täglich, später seltener zum Touchieren benützt, bis die Schleimhaut abgeschwollen und gänzlich blass und glatt geworden ist. In der späteren Periode der Behandlung kann man eventuell auch den Kranken eine Amyloglycerin-Salbe mit ½—1% Cupr. sulf. selbst einstreichen lassen. Manche lernen sich selbst mit Blaustein zu touchieren. Bei Rückfällen mit Sekret muss allemal wieder zur Lapislösung gegriffen werden, bei sehr starker Reizung dürfen dann oft bloss Einträufelungen und Umschläge von schwacher Sublimatlösung angewendet werden.

Die Trachomkörner werden am besten der mechanischen Behandlung unterzogen und einzeln oder in grösserer Zahl zugleich entweder angestochen und ausgedrückt oder mit der Knapp'schen Rollpincette ausgequetscht. Auch kann man sie mit der Glühschlinge zerstören. Das Keining'sche Verfahren: tägliche Abreibung mit Sublimatlösung 1 : 2000 vermittelst eines Wattestäbchens bezweckt mechanische Zerstörung zugleich mit der Einwirkung des Medikamentes. Die mancherseits beliebte operative Behandlung, bestehend in Ausschneidung der erkrankten Uebergangsfalten, kann die diesem Prozess eigentümliche Verkürzung der Bindehaut unliebsam verstärken und ist überhaupt nicht zu empfehlen. Dagegen müssen die Stellungsveränder-

Tab. 15. Frühjahrskatarrh. a) Der 24jährige, sonst gesunde und kräftige Landwirt leidet seit 6 Jahren an dem Katarrh. Im Winter und bei anhaltend kühler Witterung auch im Sommer lassen die Beschwerden bis fast zum völligen Verschwinden nach. Sekret ist in ziemlicher Menge vorhanden. Die Bindehaut des unteren Lides ist milchig getrübt, die der oberen normal. Rings um die Cornea Randwucherung, die sich rund herum auf sie 1—2 mm breit hinaufschiebt.

— b und c. Bei diesem 19jährigen Kaufmannslehrling beginnt die Entzündung seit 3 Jahren jeweilen im Mai und hält den ganzen Sommer an. Auch hier nirgends Follikel. Am oberen Lid rechts sieht man die pflasterförmigen Wucherungen, am linken unteren die milchige Trübung abgebildet.

— d. Bei diesem 14jährigen Knaben sieht man besonders deutlich die charakteristische gelbe Rötung temporal von der Cornea, angrenzend an die auch hier stark entwickelte Randwucherung.

---

ungen der Lider oft operativ, so gut es geht, beseitigt werden.

Der Pannus bedarf meist keiner besonderen Behandlung. Ist er ungewöhnlich dick, so darf man ihn selbst vorsichtig kauterisieren. Treten Hornhautgeschwüre auf, so muss der Blaustein mit dem arg. nitr. vertauscht werden.

Sehr wichtig ist die Prophylaxe, die Verhütung weiterer Ansteckung im Auge hat. Zu dem Zweck muss der Kranke und seine Umgebung gut instruiert und ersterer so viel als möglich isoliert werden. Letzteres ist namentlich in geschlossenen Körperschaften, in der Armee etc. mit gutem Erfolg gethan worden.

6. Der Frühjahrskatarrh.

Der Frühjahrskatarrh beansprucht dadurch ein ganz besonderes Interesse, dass er, wie kein anderer Prozess am menschlichen Körper, mit Ausnahme der Sommersprossen, ganz von der Wärme abhängig ist, so sehr, dass er in kühlen Sommern sogar gar nicht recht zur Entwicklung gelangt. Obschon er unter Umständen herdförmige Produkte in die Schleimhaut setzt, ist er doch noch zu den diffusen Conjunctivalerkrankungen zu rechnen, weil er bei starker Ausbildung die ganze Schleimhaut ergreift.

Tab. 15.

a

b

c

d

Lith. Anst. F. Reichhold, Mainz

Die mancherorts nicht sehr häufige Krankheit befällt mit Vorliebe bloss jugendliche männliche Individuen und zwar oft jahrelang. Die Patienten haben häufig ein auffallend fahles, blasses Aussehen. Die oberen Lider zeigen, ähnlich wie bei Trachom, oft eine leichte Senkung, sodass der Blick einen schläfrigen Ausdruck bekommt. In der Lidspalte ist zu beiden Seiten der Cornea in vielen Fällen eine charakteristische gelbrote Injektion zu sehen (Tab. 15 d). Die weiteren objektiven Symptome werden durch dreierlei dem Prozess eigentümliche Veränderungen beherrscht: 1. die Randwucherungen der Corneo-Skleralgrenze, bestehend in höckerigen Verdickungen mit glatter Oberfläche, die wie aus rötlich-weissem Wachs formiert, d. h. etwas durchscheinend aussehen, mit Vorliebe nasal und temporal von der Hornhaut sich finden, aber auch oben oder unten herumgreifen können (vgl. Tab. 15 a und d). Sie zeigen nie geschwürigen Zerfall. 2. Die sogenannten pflasterförmigen Wucherungen der Tarsalbindehaut, so genannt wegen ihrer Aehnlichkeit mit Strassenpflaster. Sie sind nämlich stark abgeplattet, derb, von blassrötlicher Färbung und bei genauer Besichtigung leicht gestielt (Tab. 15 b). Ihre Oberfläche besitzt oft einen leicht bläulich-weissen Schimmer. Die oberflächliche weissliche Färbung, welche schon an diesen beiden genannten Wucherungen angedeutet ist, findet sich 3. als milchige Trübung über die übrige Tarsal-Schleimhaut ausgegossen, stellenweise nur zart, wie eine dünne Höllenstein-Eschara, stellenweise dicker, wie eine Schicht glatten, bläulich-weissen Emails aussehend (Tab. 15 c).

Diese Schleimhautveränderungen sind nun nicht immer alle zugleich vorhanden. Manchmal fehlen die Randwucherungen, manchmal sind die pflasterförmigen Excrescenzen nicht oder nur wenig entwickelt, hie und da fehlt die milchige Trübung. Ferner können die genannten Erscheinungen in ganz verschiedener Stärke vorhanden sein. Die Randwucherungen können so mächtig werden, dass sie sich stark auf die Hornhaut hinaufschieben und sie rings herum einengen, anderseits können, vielleicht bei fehlenden

Randwucherungen, die Tarsalwucherungen eine enorme Entwicklung erreichen und dann durch ihre Reibung in der Hornhaut oberflächliche Geschwüre veranlassen (selten). Sie können in anderen Fällen auch nur stellenweise in kleinen Gruppen vorhanden sein, während vielleicht ihre Umgebung wie emailliert aussieht oder milchig getrübt ist.

Wenn starke Randwucherungen zurückgehen, so bleibt oft in der Hornhaut, nahe ihrem Rande, eine kurze Trübung zurück, die, parallel zur Hornhautgrenze verlaufend, wie ein Stück arcus senilis aussieht und nach Jahren noch den Prozess verrät, auch wenn er schon abgelaufen.

Als weiteres Symptom ist in wechselnder Stärke schleimige, hie und da auch leicht eitrige Secretion zu nennen, die oft zu Faden gerollt auf den Uebergangsfalten und ihrer Umgebung liegt. Dementsprechend klagen auch die Kranken über die Erscheinungen des Katarrhs: Jucken, Beissen, Brennen, Störung bei feiner Arbeit und Verkleben der Augen am Morgen. Die Beschwerden vermehren sich sofort, wenn der Patient sich einige Zeit stärkerer Wärme aussetzt. Es ist mehr die Wärme als die Insolation schädlich, denn wenn die Kranken sich in die Gebirgshöhe begeben, leiden sie weniger, obschon dort die Insolation stärker ist.

Die Diagnose wird nicht nur durch den Zusammenhang mit der Temperatur gesichert, sondern auch durch die genaue Musterung der genannten Veränderungen. Am leichtesten ist Verwechslung mit Trachom möglich (s. das) und mit Randekzem der Hornhaut. Bei letzterem giebt der immer eintretende geschwürige Zerfall Aufschluss. Schwieriger ist in einzelnen Fällen, wo ausnahmsweise die Affektion sich bei etwas bejahrteren Individuen einstellt, die Unterscheidung von beginnendem Carcinom. Sogar die mikroskopische Untersuchung der excidierten Randwucherung klärt die Sache nicht auf den ersten Blick auf. Denn es zeigen auch die Wucherungen des Frühjahrskatarrhes nicht nur abnorme Mächtigkeit des Epithels, sondern es sendet dieses auch lange, zapfenartige Ausläufer tief in das unterliegende Bindegewebe hinein, das gleichfalls vermehrt

ist und wie gequollen aussieht. Auch die mikroskopische Untersuchung lässt alle Körner- oder Follikelbildung gänzlich vermissen.

Die Prognose ist deshalb ungünstig, weil wir einerseits das kausale Moment der Sommerwärme nicht zu beherrschen und anderseits keine spezifisch heilende Behandlung namhaft zu machen imstande sind. Trotzdem alle möglichen alten und neuen Heilmittel schon ins Feld geführt wurden, sind wir über die palliative Katarrhtherapie noch nicht hinausgekommen, wobei eine 1% Bleisalbe, falls keine Hornhautgeschwüre vorhanden, sich am meisten empfiehlt, in manchen Fällen leistet das Einreiben und Massieren mit 1—2% gelber Salbe (Hydrarg. oxyd. flav.) oder das Einträufeln von Acid. acet. dilut., ein Tropfen auf 10—20 Wasser, gute Dienste. Auch das Abtragen der grössten Wucherungen lindert die Beschwerden.

B. Herdförmige Entzündungen der Bindehaut.

Während die confluierenden Entzündungsformen sich hauptsächlich im Bereich der Conjunctiva der Lider ausprägen, sehen wir die herdförmigen mit Vorliebe die Augapfelschleimhaut befallen. Ihr Hauptvertreter ist die

7. Ekzematöse, s. phlyctänuläre, s. skrophulöse Conjunctivitis.

Sie bildet nicht nur die häufigste der herdförmigen, sondern zugleich auch die häufigste der Conjunctivalentzündungen überhaupt. Der Name Ekzem wurde der Erkrankung von Horner gegeben. Ihr Dermatosen-Charakter giebt sich namentlich dadurch zu erkennen, dass wir klinisch ihren Zusammenhang mit Ekzem der Lider, des Gesichtes und Kopfes einerseits und solchem der Cornea anderseits immer wieder mit grösster Bestimmtheit erkennen können, wobei der Untergrund der Skrophulose in der Regel für alle diese Ekzem-Manifestationen zugleich ein verbindendes und erklärendes Moment bildet. Wo ausnahmsweise dabei

die Skrophulose fehlt, finden wir doch wenigstens geschwächte Gesundheits- oder Ernährungsverhältnisse, sei es, dass blosse Anämie, sei es, dass vorausgegangene Erkrankungen, wie Masern, Scharlach, Keuchhusten etc., sie veranlassten. Am häufigsten finden wir die Erkrankung zur Zeit der skrophulösen Diathese, das heisst im Kindes- und jugendlichen Alter, selten schon im ersten Lebensjahr, nicht mehr häufig nach dem Pubertätsalter. Erwachsene, welche daran leiden, haben meist auch schon in der Jugend sie durchgemacht.

Auch diese Augenkrankheit befällt mit Vorliebe die schlecht oder unzweckmässig genährten, unsauber gehaltenen Kinder der armen Leute. Ausser den nässenden Ekzemen finden wir bei ihnen oft noch Drüsenschwellungen am Unterkiefer und Hals, chronischen Schnupfen, der oft von Ekzem der Nasenschleimhaut herrührt und zu weiterem Ezem an der Oberlippe führt, sodass diese, wie die Nase bei langer Dauer des Prozesses unförmlich anschwellen und zusammen mit dem oft gedunsenen, schwammigen Aussehen der Kinder ein charakteristisches Bild schaffen. Da sehr oft auch die Hornhaut in gleicher Weise entzündet ist, wodurch Thränen entsteht, erkrankt durch diese Benetzung auch die Umgebung des Auges an Ekzem. Das Hornhautekzem veranlasst ferner Lidkrampf und Lichtscheu, sodass die Kinder die oft schmutzigen Hände vor die Augen halten, das Gesicht in die Bettkissen hineindrücken und durch all das neuem Ekzem Vorschub leisten.

Obschon das Ekzem der Bindehaut und der Hornhaut insofern zusammengehören, als es an beiden oft zugleich, oft nach einander auftritt, ist es ratsam, die genauere Betrachtung der beiden Lokalisationen zunächst gesondert vorzunehmen, weil die Prognose und Behandlung beider ganz verschieden ist.

Das Bindehautekzem verursacht, wie schon die äussere Betrachtung des Patienten ergiebt, viel weniger Reizerscheinungen und Beschwerden, es wäre denn, dass die Efflorescenzen in sehr grosser Zahl vorhanden sind. In der Regel kann der Kranke aber das affizierte Auge, das wenig oder gar nicht thränt und wenig Lichtscheu hat,

ordentlich öffnen. Sind stärkere Reizerscheinungen vorhanden, so muss man immer genau die Cornea auf die Anwesenheit von Ekzem untersuchen.

Mit Vorliebe befällt der Prozess nun die Pericornealzone des Auges, speziell den Limbus conjunctivae, also die Grenze der Bindehaut gegen die Hornhaut. Die hier aufschiessenden „Randpusteln" bilden die häufigste Aeusserung der Krankheit an Bindehaut und Hornhaut. Die der Cornea benachbarten Teile der Bindehaut erkranken um so weniger an Ekzem, je weiter sie von der Cornea abliegen. Gar nicht von ihm befallen werden die Uebergangsfalten und die Conjunctiva der Lider. Hier sehen wir bloss allenfalls begleitenden Katarrh auftreten.

Ebenso wie der Sitz der Ekzempusteln variiert auch ihre Grösse, die um so beträchtlicher (3—4 mm) zu sein pflegt, je weniger zahlreich sie sind. Meist herrscht die Grösse von 1—2 mm vor. Allein es gibt auch Eruptionen, wo wir fast bloss ganz kleine Efflorescenzen auftreten sehen, die nur bei genauer Betrachtung mit Berücksichtigung der Spiegelungsverhältnisse als kleine Erhebungen wahrgenommen werden und so aussehen, als ob Glassand über die Bindehaut (und Hornhaut) ausgestreut wäre. Da jede Pustel, ob gross oder klein, von einem geröteten Hof umgeben ist, ruft diese kleine, in grosser Zahl auftretende Form eine lebhafte Rötung hervor und zugleich Schwellung beträchtlichen Grades, sodass, da sich bei dieser Form bald die Erscheinungen von Katarrh einstellen, die Bezeichnung ekzematöser Katarrh hier ganz besonders am Platze ist. Da die Schwellung auch die Lider befallen und das Bild starker Entzündung hervorrufen kann, spricht man in diesen Fällen auch von Schwellungskatarrh. Der ekzematöse Katarrh kann übrigens auch die Eruption einer mässigen Zahl mittelgrosser Pusteln begleiten.

Charakteristisch für die Ekzempustel oder Phlyctäne ist ihre kreisrunde Form. Betrachten wir eine grössere derselben genauer, so bemerken wir, dass sie, wenn frisch, einen kleinen grauroten Hügel bildet, über den das Epithel glatt hinwegzieht. Sie ist von lebhafter Conjunctival-

injektion umgeben. Schon am nächsten Tag hat gewöhnlich die kleine Erhebung ihre Kuppe eingebüsst, indem dort ein kleiner Substanzverlust von graulich-weisser Färbung und runder Begrenzung sich zeigt (Tab. 17 u. 18a). Dieser wird nun rasch grösser, indem die Erhebung sich gleichsam abschleift. Bei grösseren Pusteln können wir deshalb ein rundes Geschwürchen sehen, das etwas höher liegt als die Ebene der Bindehaut. Bald aber führt der weitere Zerfall des Gebildes zu völliger Abflachung der erkrankten Stelle, und indem nun auch die Rötungszone drum herum sich zusammenzieht, heilt der flache Substanzverlust aus und bedeckt sich wieder mit Epithel. In 8—14 Tagen pflegen auch grössere Pusteln geheilt zu sein. Nie greift die Pustel das Skleralgewebe an.

Sehr oft wird von dem Prozess auch die Cornea befallen, teils allein, teils zugleich mit der Bindehaut oder so, dass am einen Auge bloss die Hornhaut, am anderen bloss die Bindehaut zeitweise befallen ist. Je zahlreicher die Ekzemefflorescenzen aufschiessen, um so eher wird die Hornhaut mitergriffen, namentlich auch durch die kleinen sandkorngrossen Erhebungen.

Charakteristisch ist ferner für das Ekzem auch des Auges das schubweise Auftreten in häufigen Recidiven, sodass oft ältere und neuere Eruptionen nebeneinander vorkommen oder ältere Narben der Hornhaut am einen oder anderen Auge einen bereits längere Zeit vorher stattgehabten Krankheitsanfall klarmachen.

Die so wichtige Mitbeteiligung der Hornhaut findet entweder so statt, dass unabhängig vom Conjunctivalprozess Pusteln auch auf der Cornea aufschiessen oder dass das Randekzem der Conjunctiva die Cornea in Mitleidenschaft zieht. Letzteres geschieht 1. in der Form der später bei den Hornhauterkrankungen zu besprechenden einfachen Randirritation, 2. des trichterförmigen Geschwürs, 3. der büschelförmigen Keratitis, 4. des ekzematösen Randpannus und 5. des Randgeschwüres (ulcus annulare).

Wie schon der äussere Anblick des Patienten lehrt, ist das Conjunctivalekzem mit geringen Beschwerden ver-

bunden. Immerhin führt ein stechender Schmerz im Eruptionsstadium, dann das Gefühl, einen Fremdkörper im Auge zu haben, oft auch das Zukleben am Morgen den Patienten in der Regel zum Arzt.

Dieser hat bezüglich der Diagnose keine Schwierigkeiten zu überwinden, wenn er weiss, dass das Ekzem mit Vorliebe jugendliche Personen befällt, das Carcinom dagegen, das im Anfang einer Ekzempustel ähnlich sehen kann und mit Vorliebe gerade auch am Cornealrande auftritt, nur bei älteren Leuten vorkommt. Ferner pflegt ein durchgreifender Unterschied sich dadurch kund zu geben, dass die Carcinomwucherung nicht den geschilderten raschen Zerfall durchmacht, welche der Ekzempustel ein nur kurzes Dasein gestattet, sondern höchstens nach längerem Bestand erst anfängt zu zerfallen, wobei die ganze Neubildung den Charakter eines mehr soliden Gebildes nicht verläugnet. Leider sah ich aber doch schon einige Male beginnende Carcinombildung, die vom Hausarzt längere Zeit als Ekzem betrachtet und behandelt wurde, wodurch kostbare Zeit verloren ging und der Irrtum zu einem verhängnisvollen wurde.

Die frische Skleritis, welche zu einzelnen 3—5 mm grossen, rundlichen, flachen Erhebungen führt, kann auch mit Ekzem verwechselt werden. Während bei der älteren Skleritis die schiefrige Verfärbung der früher schon krank gewesenen Lederhaut uns den Weg weist, muss beim frischen Skleritisherd festgestellt werden, dass seine Kuppe intakt, von normalem Epithel bedeckt ist und bleibt. Ferner pflegt der Skleritisherd eine mehr bläuliche Rötung aufzuweisen, während die Ekzempustel mehr oberflächliche, conjunctivale Rötung in ihrer Umgebung veranlasst. Der Skleritis-Buckel verursacht ferner in der Regel viel stärkere Beschwerden, sowohl spontan als namentlich auf Druck. Mit Frühjahrskatarrh kann das Randekzem der Bindehaut nur bei oberflächlicher Betrachtung verwechselt werden. Denn bei jenem zerfällt die Neubildung an ihrer höchsten Erhebung nicht. In allen diagnostisch zweifelhaften Fällen muss man sich immer daran erinnern, dass

die Einzeleruption und ihr Zerfall stets annähernd kreisrunde Form haben.

Prognostisch können wir daran festhalten, dass das reine Conjunctivalekzem, ob die Pusteln gross oder klein seien, stets eine ungefährliche Erkrankung ist, die bloss dadurch schliesslich unangenehm wird, dass sie sich längere Zeit hinziehen kann. Sie gewinnt aber deshalb jederzeit eine gewisse Bedeutung, weil sie die Debilität oder Skrophulose des Patienten anzeigt und die Möglichkeit eröffnet, dass unversehens auch die Cornea erkranken kann, wodurch sofort die Affektion ernster und für das Sehen eventuell bedrohlich wird.

Die Behandlung des Conjunctivalekzems ist einfach genug: nichts zu thun wäre erlaubt, Calomeleinstreuung aber ist besser, weil sie die Heilung beschleunigt und namentlich auch deshalb, weil längerer Fortgebrauch dieser Medication entschieden eine gründlichere Heilung schafft, d. h. Recidive weniger aufkommen lässt. Man setze zu dem Zweck, wenn immer möglich, die Inspersionen noch 14 Tage lang nach der Heilung fort.

Bei der Calomelbehandlung hält man sich am besten an folgende Erfahrungsthatsachen: Sie ist nur dann am Platze, wenn keine frische Cornealerkrankung vorliegt, überhaupt, wenn kein starker Reizzustand vorhanden ist, sodass ich sie auch bei Schwellungskatarrh nicht empfehle. Das Calomel muss nicht nur vollständig rein, sondern auch möglichst fein sein, am besten mittelst feinen Beuteltuches gebeutelt. Die Einstreuung mittelst eines langhaarigen Pinsels, der zuerst etwas ausgeklopft wird, geschieht am besten täglich zur selben Stunde und nur in geringer Menge, entweder direkt auf die Pustel oder auf die untere Uebergangsfalte. Wenn der betreffende Patient zur selben Zeit Jod in grösserer Dosis innerlich nimmt, so darf nicht zugleich Calomel eingestreut werden, sonst verursacht dies starke Verätzung der Bindehaut. Auf dieser wird nämlich gerade so wie auf der Schleimhaut der Nase etc. Jod ausgeschieden (daher der Jodkatarrh der Bindehaut, Nase etc.) Mit diesem verbindet sich das Calomel zu Quecksilberjodür

und -jodid, zwei Stoffe, die stark ätzende Wirkung haben. Ich sah von solchem Zusammentreffen schon Aetzschorfe entstehen, die aussahen, als wäre die Bindehaut weit herum diphteritisch.

Ist bei Conjunctivalekzem stärkerer Katarrh vorhanden, so wird die Bindehaut der Lider am besten mit argent. nitr. 1—2 % bepinselt und Calomel erst angewendet, wenn das Sekret beseitigt ist. Ist der Katarrh mit starker Schwellung, Rötung und Reizung verbunden, so ist mit dem arg. nitr. etwas zuzuwarten und mittlerweile mit warmen Bleiwasserumschlägen die Reizung zu bekämpfen.

Atropin ist in der Regel bei Conjunctivalekzem vollständig entbehrlich, weil infolge der geringen Beschwerden keine Indication dafür vorhanden ist.

Immer bei Ekzem am Auge muss der lokalen Behandlung die allgemeine zu Hilfe kommen, welche auf Fernhaltung der ursächlichen Schädlichkeiten und auf möglichste Kräftigung der ganzen Gesundheit hinzielt. Davon wird beim Cornealekzem noch des näheren die Rede sein.

Als weitere exanthematische Herderkrankungen finden wir an der Bindehaut, wenn auch viel seltener als das Ekzem, den Pemphigus, die Variola und die Akne und noch seltener sehen wir makulöse und papulöse Syphilide oder die Teilerscheinungen von Pityriasis, Psoriasis, Ichthyosis etc.

8. Der Pemphigus führt langsam zu dem Zustand, den man früher mit dem Namen „essentielle Schrumpfung der Conjunctiva" bezeichnete; denn es verursacht der Prozess allmählig im Lauf der Jahre eine völlige Verödung des Bindehautsackes, sodass die Lider am Bulbus unbeweglich angeheftet werden und infolge des mangelnden Lidschlages die Hornhaut sich geschwürig und schwielig trübt. Blasen sieht man selten, sondern entsprechend dem zarten Bau der Augen-Mucosa blosse graue, schmierig belegte, des Epithels beraubte Stellen, die dann vernarben, während an anderen Orten neue sich bilden. Hie und da sieht man beim selben Kranken den Prozess auch an der Mundschleimhaut ein ähnliches Bild schaffen oder es ver-

bürgt gleichzeitiger Pemphigus der Cutis die Natur der Conjunctivalerkrankung. Die Prognose ist bedenklich, da wir eine wirksame Therapie nicht kennen.

9. Die Variola wird namentlich durch jene Pusteln verhängnisvoll, welche den unteren Cornealrand umgeben und sekundär leicht Hornhautaffektion veranlassen, indem von ihnen aus, ähnlich wie von Ekzempusteln, Hornhautzerstörung ausgehen kann, bald in der Form des Randgeschwüres, bald als tiefe eitrige Infiltration, die zu Perforation und zu Staphylom, zur eitrigen Iridochorioiditis und zu Panophthalmie führen kann. Diese Folgezustände, welche meist erst beobachtet werden, wenn die ursprüngliche Bindehauterkrankung schon verschwunden ist, verursachen die so häufige Erblindung nach Variola.

10. Die Akne kann am Hornhautrand ähnliche Knötchen hervorrufen wie das Ekzem. Namentlich sieht man aber auf der Hornhaut ihre Efflorescenzen bei Patienten, die stark an Akne rosacea leiden. Es treten dabei starke, graue, etwas erhabene Infiltrate auf, ähnlich denen bei Ekzem, aber dauerhafter und noch stärkere Trübungen zurücklassend. Ich sah davon bei einer Frau im Laufe der Jahre fast vollständige Trübung beider Hornhäute eintreten.

11. Manchmal sah ich schon bei Skleritis in der Bindehaut des erkrankten Gebietes in mässiger Zahl und in ziemlichem Abstand von einander 1—2 mm grosse, runde, flache Knötchen auftreten, die von Ekzempusteln sich dadurch unterschieden, dass ihre Umgebung wenig oder gar keine conjunctivale Rötung zeigte und dass sie nicht zerfielen, sondern Tage und Wochen lang persistierten, um allmählich wieder zu schwinden. Die mikroskopische Untersuchung ergab eine mässig zellenreiche Anhäufung von jungem Bindegewebe. Welche Beziehung diese Knötchen zum Skleritisprozess haben, ist mir bis jetzt noch nicht klar geworden.

Zu den herdförmigen Entzündungen der Bindehaut gehören ferner die Vertreter der infektiösen Granulationsgeschwülste, von denen in erster Linie zu nennen ist

12. die Tuberkulose. Sie tritt — stets in der chronischen Form — teils zusammen mit Lupus des Gesichtes, teils selbständig auf, immerhin so, dass fast ausnahmslos die Lymphdrüsen, zuerst die vor dem Ohr, dann die am Kieferwinkel durch Schwellung, hie und da auch durch Verkäsung und Vereiterung die ernste Natur der Erkrankung darthun. Das eine Mal bildet der Prozess eine rein lokale Affektion, d. h. man findet am übrigen Körper des Patienten nichts von Tuberkulose. Das andere Mal bietet der Patient schon andere Zeichen von tuberkulöser Durchseuchung an Gelenken, Lungen, Lymphdrüsen etc. dar. Gelegentlich kann auch der Prozess in der Nase beginnen, sich dem Thränensack mitteilen und dann erst aufs Auge übergehen. Hier bildet er in der Regel zuerst einen mehr oder weniger umfangreichen Herd in der Form einer aus Tuberkelknötchen gebildeten Infiltration der Conjunctiva, bald mehr in der Form eines Knotens, bald mehr flächenhaft. Die tuberkulöse Wucherung ist mehr oder weniger stark in einfaches Granulationsgewebe eingehüllt, das dann zur Vergrösserung des Herdes wesentlich beiträgt und in dem man, wenn man es abträgt, weder Tuberkelknötchen noch -bacillen findet. Diese beiden Bestandteile muss man in der Tiefe der Wucherung aufsuchen und die Bacillen findet man wie bei den anderen Formen der chronischen Tuberkulose nur in sehr geringer Zahl.

Nachdem die Tuberkelwucherung verkäst ist, stellt sich leicht Zerfall ein, sodass dann auf der Bindehaut tuberkulöse Geschwüre sich bilden mit käsigem oder speckigem Grund, umgeben von Granulationswucherungen. Zwischen den bei weiterer Ausbreitung des Prozesses oft mehrfach vorhandenen Geschwüren findet man gelegentlich auch miliare Tuberkelknötchen, ferner aber auch, mit diesen nicht zu verwechseln, richtige Follikel, ähnlich den Trachomkörnern. Bei längerer Dauer des Prozesses erkrankt schliesslich die ganze Lidconjunctiva oben und unten, allmählich geht der Prozess auch auf den Augapfel über und es kann die Cornea durch immer dicker werdenden Pannus sich vollständig trüben. Da dabei in der Bindehaut stellen-

weise Vernarbung eintritt, so kann später das Bild dem Trachom sehr ähnlich werden, namentlich wenn der Prozess, was jedoch seltener der Fall, beiderseits auftritt.

Die Beschwerden der Patienten sind in der Regel gering und ihre Stärke hängt zunächst wesentlich von dem die Entzündung begleitenden Katarrh ab. Später geben allenfalls die Keratitis-Folgen Veranlassung zu stärkeren Klagen.

Für die Diagnose ist namentlich leitend: die Schwellung der Drüse vor dem Ohr, der Zerfall des Gewebes zu Geschwüren mit speckigem Grund, was bei Trachom nicht vorkommt. Unter Umständen, wenn die Tuberkelwucherung sich mehr gegen den Tarsus hin ausbreitet und im Lid einen rundlichen Knoten bildet, kann das Krankheitsbild dem des Chalazions sehr ähnlich werden, sodass sogar Baumgarten, durch einen solchen Fall veranlasst, das Chalazion für eine Tuberkulose hielt. In zweifelhaften Fällen muss die Impfung aufs Kaninchen die Diagnose feststellen, falls nicht der Nachweis der Tuberkelbacillen gelingt.

Die Prognose ist immer ernst, da Recidive auch bei guter operativer Beseitigung drohen. Immerhin ist bei noch kleinem Herd die Heilung durch gründliche Entfernung der Wucherung möglich, wird aber immer schwieriger, je mehr sich der Prozess in der Schleimhaut und in den Lidern ausbreitet. Ich sah bei zwei jungen männlichen Patienten, die spät erst in meine Behandlung kamen und bei denen ausserdem starke tuberkulöse Disposition vorhanden war, beiderseitige Erblindung eintreten und bei einer jugendlichen weiblichen Patientin erblindete im Lauf der Jahre das eine Auge ganz, das andere beinahe.

Die Behandlung hat die möglichst gründliche operative Entfernung des Erkrankten in erster Linie im Auge zu behalten, wobei zur Unterstützung Jodoform beigezogen werden kann. Nur kommt dieses in der Regel hier zu wenig mit der eigentlichen Tuberkelwucherung in Kontakt. Von dem Tuberkulin sah ich weder vom alten noch jüngst in einem Falle, der auch Lupus des Gesichts hatte, von dem neuen irgend eine bessernde Wirkung, im letzteren

Fall auch nicht auf den Lupus des Gesichts. Ebenso wichtig wie die lokale ist natürlich die Allgemeinbehandlung.

Von den Granulationsgeschwülsten kommen weiter in Betracht das Syphilom (selten) und die Lepra. Diese setzt gelbliche, durchscheinende, gefässarme Knoten in der Nähe des Hornhautrandes, die auch in die unterliegende Sklera hineingreifen und sich ferner auf die Cornea erstrecken können. Durch Zerfall der Knoten entstehen starke Verwüstungen. Dazu kommt, dass auch in der Iris Lepraknoten auftreten unter der Erscheinung von Iritis und Cyclitis, die gleichfalls das Auge schädigen.

II. Die Verletzungen der Bindehaut.

Häufig finden wir 1. Fremdkörper im Bindehautsack, namentlich (kleine) auf der Innenseite des oberen Lides nahe dem Lidrande liegend, aber gelegentlich auch (grosse) in der oberen Uebergangsfalte, wo sie längere Zeit liegen bleiben, Granulationswucherungen um sich herum und katarrhalische Sekretion veranlassen können. Man muss dann mit einer Sonde die obere Uebergangsfalte gut abtasten und zugleich säubern. Hie und da sieht man auch besonders bei der landwirtschaftlichen Bevölkerung gelegentlich eine Samenschuppe (Tab. 16a) oder einen ähnlich aussehenden Insektenflügel am Cornealrand liegen und zwar mit der Concavität gegen das Auge gerichtet, wodurch sich das Gebilde stark festheftet, sodass es wochenlang liegen bleiben, zu Gefässneubildung in der Hornhaut, ja zu Granulationswucherung rings herum führen kann. Gelegentlich liegt eine solche Schuppe auch ganz auf der Hornhaut.

Sehr oft sehen wir 2. Blutaustritte unter die Bindehaut — Hyphaema conjunctivae — (Tab. 14b), sei es infolge von Verletzung (Kratz-, Schnittwunden etc.), sei es infolge starker Rückstauung des Blutes, besonders bei Keuchhusten, aber auch bei gewöhnlichem Husten älterer Leute, bei denen die Gefässe schon brüchig geworden. Das Hyphäma conjunctivae kommt namentlich bei solchen älteren Leuten vor, die infolge allgemeiner Arteriosklerose

Tab. 16a. Samenschuppe auf dem Cornealrand seit längerer Zeit schon da befindlich, wie sich aus der Gefässentwicklung in der Hornhaut ergibt. Das Bauernmädchen weiss nicht, wie lange es den Fremdkörper schon beherbergt.

— b. Pterygium, das sich bei dem älteren Mann seit einigen Monaten allmählich auf die Cornea hinaufschob. Man sieht deutlich, dass die Plica semilunaris verstrichen ist.

---

mit oder ohne Schrumpfniere früher oder später an Hirnapoplexie zu grunde gehen. Die Conjunctivalblutungen haben also eine wichtige symptomatologische Bedeutung. Bindehautwunden müssen bald durch die Naht vereinigt werden.

3. Verbrennungen durch flüssiges Blei oder Eisen, heisse Asche etc. und Verätzungen durch Säuren, alkalische Laugen, besonders aber ungelöschten und gelöschten Kalk (Mörtel) kommen nicht selten zur Behandlung. Sie verursachen in der Regel starke Verätzungen im unteren Conjunctivalsack und am unteren Teil der Hornhaut (Tab. 19). Die verschorften Stellen sehen frisch infolge der Nekrose des Gewebes weisslichgrau oder bläulich weiss aus und sind umgeben von lebhaft geröteter und geschwellter, manchmal mit kleinen Blutungen durchsetzter Schleimhaut. In der Hornhaut veranlasst diese Art Verletzung ebenfalls grauweisse Stellen, die bald das Epithel abstossen (Tab. 19b) und zu mehr oder weniger tiefen Geschwüren Veranlassung geben, denen entsprechende narbige Trübungen folgen, sodass das Sehen, wenn der zentrale Teil der Cornea betroffen, stark gefährdet wird. Auch die Conjunctivalnekrose hinterlässt schliesslich eine bindegewebige Narbe, die schrumpft, sodass Verkürzung der Bindehaut, Verkleinerung des Bindehautsackes und Verwachsung der Lider mit dem Augapfel (Symblepharon) die Folge sein können.

Nach Verätzungen, welche die Cornea mitbetroffen, heilen deren Substanzverluste manchmal so, dass die Bindehaut zur Deckung herbeigezogen wird und ein Pseudo-Pterygium entsteht.

a

b

Lith. Anst. F. Reichhold. Mi

Die Kalkverbrennungen haben sehr oft tiefere Schädigung zur Folge, als man auf den ersten Blick glaubt, und müssen sorgfältig behandelt werden. Namentlich dürfen auf diese Weise verletzte Augen nicht mit Wasser ausgewaschen werden, weil das Aetzmittel dadurch noch weiter gelöst und weiter verbreitet werden kann. Vielmehr nimmt man die Reinigung am besten mit einem in Oel getauchten Pinsel vor und tropft nachher konzentrierte Zuckerlösung ein, da Zucker mit Kalk eine unlösliche Verbindung eingeht. Bei Verätzungen durch Säuren und Alkalien benützt man zum Reinigen Stoffe, welche zugleich neutralisierend wirken. Zur nachherigen Linderung der Beschwerden und möglichsten Einhüllung des verätzten Gewebes ist Atropin-Vaselin zu 1 % dienlich, das auch einigermassen die Verklebung der Lider mit dem Bulbus erschwert. Doch lässt sich diese Verwachsung oft mit keinem Mittel hintanhalten und erfordert später die operative Beseitigung oder Verminderung des Symblepharon.

III. Das Flügelfell, Pterygium

wird durch eine dreieckige Conjunctivalfalte gebildet, welche nasal oder temporal sich im Laufe von Monaten oder Jahren auf die Hornhaut hinaufschiebt (Tab. 16 b und 26 a) und schliesslich das Pupillargebiet erreichen und überziehen kann, sodass im letzteren Falle bleibende Sehstörung die Folge ist. Denn da, wo das Pterygium der Cornea anhaftet, erfährt diese eine bleibende oberflächliche Trübung.

Das Pterygium entwickelt sich aus dem Lidspaltenfleck, einem gelben, etwas erhabenen Fleck, der nasal oder temporal von der Hornhaut häufiger bei älteren als bei jungen Leuten sich gar nicht selten vorfindet, namentlich aber bei solchen, welche sich viel dem Wind und Staub aussetzen müssen. Die gelbe Färbung des Lidspaltenflecks, welche ihm den Namen Pinguecula verschaffte, rührt nicht von Fett her, sondern von hyaliner Degeneration zugleich mit starker Neubildung von elastischen Fasern. Das mechanische Moment, welches die Pinguecula und die

Tab. 17. Bindehautekzem nebst starkem Ekzem des Gesichts. Die 15jährige, schlecht genährte Fabrikarbeiterin von etwas gedunsenem Aussehen leidet an chronischem Schnupfen, Ekzem der Nase und des Gesichts und an ekzematösem Katarrh beider Augen mit ziemlich viel Sekret. Am nasalen Cornealrand rechts eine Randpustel, die etwas auf die Hornhaut übergreift. Links eine isolierte Pustel der Conjunctiva bulbi temporal von der Hornhaut, an deren Rand ausserdem feine Ekzemeruptionen vorhanden (im Bild nicht sichtbar). Behandlung des Ekzems im Gesicht, Pinselung der Bindehaut mit argent. nitr., später Calomel. Schwitzkur. Erst nach zweimonatlicher Behandlung in der Klinik tritt nach mehrfachen Recidiven vollständige Heilung ohne Schädigung der Augen ein.

sie umgebende Bindehaut auf die Cornea hinaufzieht, ist noch nicht ganz klar.

Man unterscheidet progressive und stationäre Pterygien. Die letzteren haben eine ganz flache, sehnige Spitze, sind nicht gerötet, glatt, dünn und verursachen wenig Beschwerden. Das progredierende Pterygium ist succulent, gerötet, die Spitze oder der ganze zentrale Saum ist gegeschwellt und graulich-roth. Grosse Pterygien verraten den Zug, welchen sie auf die Bindehaut ausüben dadurch, dass sie die halbmondförmige Falte (neben der Carunkel) glatt ziehen (Tab. 16 b).

Die Folgen des Pterygiums sind: Bindehautkatarrh und seine Beschwerden, Entstellung, schliesslich Sehstörung durch Bedeckung der Pupille oder auch durch Doppelsehen infolge von Beweglichkeitsbeschränkung des Bulbus.

Die Behandlung muss eine operative sein (Kauterisationen führen in der Regel nicht zum Ziel) und in sauberer Abtragung bestehen, die zugleich eine Rücklagerung der Bindehaut zur Folge hat. Auch die regelrechte operative Beseitigung schützt übrigens nicht vor einem Recidiv.

IV. Die Geschwülste der Bindehaut.

a) Die häufigste der gutartigen Neubildungen der Conjunctiva ist die Dermoidgeschwulst (Tab. 11a und b). Sie zieht sich meistens auch noch auf die Hornhaut hinauf und zwar oft stärker, als in den beiden abgebildeten Fällen. Diese stets angeborene Geschwulst, die

Tab. 17.

Lith. Anst. F. Reichhold, München

später durch langsames Wachstum dem Besitzer namentlich durch Entstellung beschwerlich wird und gewöhnlich am äusseren oder unteren Cornealrand vorkommt, ist nichts anderes als ein verirrtes Stück Cutis, besitzt ganz den Bau dieser und enthält demgemäss an der Oberfläche feinere und gröbere Haare, Talg- und Schweissdrüsen. Sie ist hie und da von Missbildungen (Spalte im Lid oder in der Iris etc.) begleitet.

Die Abtragung hat vorsichtig zu geschehen, damit die Cornea nicht gefenstert wird.

Einfache Polypen (kleine Fibrome) sind selten und sitzen mit Vorliebe im inneren Winkel. Ebenda sieht man auch gelegentlich das Papillom.

b) Von den bösartigen Geschwülsten sind namentlich das Carcinom (Epitheliom) und das Sarkom zu nennen. Sie nehmen beide ihren Ursprung mit Vorliebe am Hornhautrand. Das Epitheliom bildet anfänglich eine unscheinbare, nicht pigmentierte, flache, einer Ekzempustel manchmal ähnliche Erhebung, die längere Zeit sowohl in Conjunctiva als Cornea oberflächlich bleiben, nach und nach aber auch einen grösseren Knoten bilden kann (Tab. 18 b), der bald tiefer ins Gewebe eindringt. Während das Carcinom breit aufsitzt und sich zunächst namentlich der Fläche nach ausbreitet, wächst das Sarkom gewöhnlich rascher in die Höhe und überwallt dabei pilzförmig seinen Standort, sodass es die Cornea manchmal nur überlagert, ohne in ihr zu wuchern. Meistens ist diese Geschwulst pigmentiert.

Beide Geschwülste sind sehr bösartig, namentlich das Sarkom, sodass eine möglichst frühzeitige, vollständige Exstirpation nicht nur im Interesse des befallenen Auges, sondern auch zum Zweck der Erhaltung des Lebens vorzunehmen ist. Ist die Geschwulst schon tiefer in die Gewebe des Auges eingedrungen, so muss mit ihr auch das Auge entfernt werden.

Tab. 18a. Ekzem-Randpustel bei einem 12jährigen skrophulösen Knaben 3 Tage nach Beginn der Erkrankung.

— b. Epitheliom der Bindehaut und Hornhaut. Der 36jährige Mann bemerkte seit 3 Jahren das langsame schmerzlose Wachsen der Geschwulst, die erst in letzter Zeit Stechen, Jucken und Sehstörung verursachte. Der Tumor ist auf Druck nicht empfindlich. Die angrenzende Hornhaut ist trüb, rauh, uneben und verdickt, die übrige Hornhaut ebenfalls trüb und stark vaskularisiert, sodass der Einblick ins Auge unmöglich und das Sehen auf Wahrnehmung von Handbewegungen in nächster Nähe herabgesetzt ist. Enucleation. Die Untersuchung ergibt, dass die Hornhaut schon stark carcinomatös erkrankt ist und dass der Tumor auch die Sklera schon durchwuchert hat.

Die Krankheiten der Hornhaut.

A. Konfluierende Entzündungen.

1. Die Keratitis parenchymatosa (s. interstitialis s. diffusa).

Diese, wenn auch nicht der Häufigkeit, doch ihrer Bedeutung nach sehr wichtige Hornhauterkrankung befällt fast immer (90 %) Kinder im Alter von 5—16 Jahren. Da der Gang der Erkrankung nicht besser geschildert werden kann, als Horner[1]) es that, seien hier seine Worte wiedergegeben. Bei diesen Kindern „schleicht mit sehr leichter Injektion des pericornealen Gefässnetzes eine lichtgraue Trübung in die Peripherie der Hornhaut hinein; sie beschlägt zuerst eine begrenzte Randpartie, bald folgen andere Teile des Umfanges der Cornea, die Trübung nähert sich zungenförmig (vgl. Tab. 28c) dem Zentrum, die einzelnen Immigrationsflächen konfluieren und während das Zentrum noch frei ist, sehen wir die ganze Randzone trüb. Oeffnen wir die oft krampthaft zusammengezogenen Lider, so beobachten wir eine matte Oberfläche der Cornea, das Epithel erscheint wie behaucht, gestichelt (sehr selten sehen

[1]) Horner, „Die Krankheiten des Auges im Kindesalter". Handb. der Kinderkrankheiten, 5. Bd. II. Abt. p. 320.

a

b

Lith. Anst. F. Reichhold, I

wir es blasenförmig abgehoben), ganz so wie wir es bie erhöhtem Druck im Auge sehen, bei seitlicher Beleuchtung treten aber streifen- und netzförmige Trübungen in den tieferen Schichten der Cornea hervor. Allmälig wandert nun die Trübung von allen Seiten dem Zentrum zu, drängt sich zusammen, gewinnt hier immer mehr Dichtigkeit, sodass die Sehstörung eine maximale wird; mit dieser zentripetalen Wanderung geht aber die Aufhellung des Randsaumes Hand in Hand. Allmählich ändert sich auch die zentrale Trübung, sie lockert sich, zerfällt, zeigt Lücken von grösserer Durchsichtigkeit zwischen den grauen Stellen. Sehr verschieden ist das Verhalten der Gefässe bei diesem Wanderungsprozess. Bald geht die Wanderung bis ins Zentrum ohne pathologische Vascularisation der Cornea, bald finden sich nur wenige spärliche Gefässe in tiefen Schichten derselben und zwar meistens erst, nachdem die Zentrumstrübung einige Zeit Bestand hatte. Allein in einigen selteneren Fällen begleitet eine höchst charakteristische Gefässbildung die Wanderung aus der Sklera in die Cornea hinein. Kurze, zentral in scharfer Linie aufhörende, dicht aneinander gedrängte Gefässe engen, die Trübung vor sich herschiebend, das Hornhautareal gewissermassen ein. Oft liegen sie so dicht aneinander, dass sie fast den Eindruck einer Blutfläche machen.

Mit dem zentripetalen Wanderungsprozess und dem Zerfall der zentralen Trübung ist jedoch die Hornhautaffektion nicht immer abgeschlossen; bald in spärlicher, bald in reichlicher Zahl findet man grauliche, ungenau kontourierte Flecken und Wolken in den mittleren und unteren Schichten der Cornea und indem auch die zentralen Partien jene Lockerung zeigen, gewinnt die ganze Cornea ein fleckiges Aussehen. Dieses sekundäre Stadium ist zuweilen als primäres aufgefasst und die Hornhauterkrankung als Keratitis punctata beschrieben worden; nur allzu oft sehen wir die Patienten erst, nachdem die zentripetale Wanderung beendigt ist und daraus erklärt sich leicht jener Irrtum.

Derselbe wurde dadurch unterstützt, dass die Komplikation mit Iritis durch die davon abhängigen Beschläge

Tab. 19a. Kalkverbrennung der Bindehaut und Hornhaut, frisch. Dem 13jährigen Knaben explodierte gestern Abend eine Flasche, in die er ungelöschten Kalk und Wasser füllte. Rechts an der Haut der Lider kleine Kratzstellen (offenbar von den Glassplittern). Die Bindehaut des oberen und unteren Lides stark verschorft, ebenso die Conjunctiva bulbi unterhalb der Hornhaut, wie auch diese selbst in ihrem unteren Teil, sodass sie dort matt, blauweiss. Heilung befriedigend mit fast normaler Sehschärfe, aber ziemlich dichter Narbentrübung am unteren Cornealrand und etwas narbiger Verkürzung der Bindehaut in der unteren Uebergangsfalte.

— b. Kalkverbrennung der Binde- und Hornhaut, älter. Vor 7 Tagen war dem 18jährigen Maurer etwas Kalk, der seit 2 Tagen gelöscht war, beim Anrühren von Mörtel ins linke Auge gespritzt. Das Bild zeigt den Aetzschorf der Bindehaut schon in Abstossung begriffen und an der Cornea einen der verätzten Stelle entsprechenden Epithelverlust, von einem grauen Rand umsäumt. In der Mitte der Epithelabstossung sieht man einen runden Defekt der Cornealsubstanz. Die Verletzung heilte mit geringer Narbenbildung und guter Sehschärfe.

---

der Hinterwand der Hornhaut und endlich die nicht selten folgenden sekundären Veränderungen der vor den Beschlägen liegenden Hornhautteile den Charakter punktförmiger Trübung vermehrte. Ungefähr 30% der Fälle von K. interstitialis sind schon früh von Beteiligung der tieferen Gebilde des Auges begleitet, eine grössere Zahl zeigen erst im späteren Verlauf diese Komplikation. Meistens trägt die Iritis den Charakter der Iritis serosa mit starken Beschlägen der Hinterwand der Cornea und des Ligamentum pectinatum, geringer Pupillarexsudation und wechselnden Druckerscheinungen, vorwiegend Minus-Tension. Wie die Iritis serosa selbst eine Uveitis ist, so können wir auch bei der K. int. diff. nach Aufhellung des Corneazentrums häufig genug die Glaskörperopacitäten, die äquatorialen Herde von Chorioiditis, die uveale Neuritis nachweisen, wir finden Polar- und hintere Corticalcataract — alles Beweise für die Ausbreitung der Krankheit, welche nun nach ihrem auffallendsten und sichtbarsten Symptom Keratitis diffusa genannt wird, recht oft aber eine Ophthalmia totalis ist."

„In der Regel erkranken beide Augen, nicht etwa gleichzeitig, sondern durch Tage, Wochen und Monate

a

b

Lith. Anst. F. Reichhold, M.

geschieden; ich habe in 80 % die Erkrankung beider Augen konstatieren können, obgleich ja selbstverständlich die Patienten oft genug die Erkrankung des zweiten Auges als Beweis unwirksamer Behandlung betrachten und anderswo Hilfe suchen. Es ist als Regel zu empfehlen, die Affektion des zweiten Auges als höchst wahrscheinlich vorauszusagen und ebenso auf die sehr lange Dauer der Krankheit aufmerksam zu machen. Nur in besonders günstigen Fällen läuft die Krankheit in 6—8 Wochen ab, die sekundären wolkigen Trübungen, die iritischen Komplikationen und ihre Folgen bedingen eine Monate und Jahre beschlagende Dauer. Aber selbst nach längeren Zeiten der Ruhe folgen erneute Schübe: die Keratitis recidiviert. Nur selten tragen diese Recidive ganz den ursprünglichen Charakter, vor allem zeigen sie oft eine neue stärkere Beteiligung der Sklera, eine wirkliche Skleritis, dann ist die Corneatrübung keine allseitige, sondern mehr eine stellenweise, fleckige, wolkige und eine unregelmässige Vascularisation in oberflächlichen und tieferen Schichten gewöhnlich."

Ganz verschieden ist der Endausgang der Erkrankung in Bezug auf die zurückbleibenden Maculae corneae. Das eine Mal hellt sich die Hornhaut vollständig wieder auf, auch wenn sie in hohem Grade getrübt war, in anderen Fällen, namentlich wenn öfter Recidive eintraten, restieren mit Vorliebe im Zentrum wolkige, feine Trübungen, die das Sehen für immer stören. Fast in allen Fällen bleiben ferner in der Hornhaut nach dieser Entzündung feine Gefässe zurück, die wegen ihrer Feinheit in der Regel mit der Lupe und seitlichem Licht oder mit dem Lupenspiegel im durchfallenden Licht aufgesucht werden müssen. Wegen ihres mehr gestreckten Verlaufes hat man sie mit Besenreis verglichen. Man kann sie noch 20 Jahre nach Ablauf der Entzündung auffinden. Sie bilden deshalb unter Umständen ein gewichtiges Merkmal der hereditären Lues. Denn ätiologisch lässt sich in $^2/_3$ der Fälle angeborene Syphilis nachweisen, zu welchem Zweck man die Zeichen dieser beachten muss, nämlich: flacher Oberkiefer, eingesunkene Nase, Narben von Rhagaden an den Mund-

winkeln, Hutchinson'sche Zähne, die sich dadurch charakterisieren, dass sie bei gutem Schmelzüberzug und oft ganz zierlichem Aussehen eher klein sind, sodass die Lücken, namentlich zwischen den Schneidezähnen, weit erscheinen. Es sind ferner die oberen Schneidezähne, namentlich die beiden mittleren, keilförmig, gegen die Schneidefläche schmaler werdend und haben an dieser oft eine kleine, rundliche Auskerbung. Massgebend hiefür sind nur die zweiten Zähne. Ferner beobachtet man geschwürige Affektionen des Gaumens oder ihre strahligen Narben, Defekte am Gaumensegel oder dieses ist an die Pharynxwand angeheftet. Taubheit ist gar nicht selten, namentlich in den späteren Stadien der Krankheit. Wichtig ist ferner die Schwellung der Cervicaldrüsen, die Verdickung der Tibiae durch chronische Periostitis, schmerzlose Ergüsse in die Kniegelenke. Die Nachfrage ergiebt ausserdem, dass oft in der Familie eine grosse Kindersterblichkeit vorhanden war, dass Aborte, faultodte Kinder vorkamen etc. Manchmal gelingt es schon in der Heilungsperiode der Keratitis, wenn die Trübung der brechenden Medien nicht zu stark wurde, die feinfleckige Sprenkelung und die hellen oder dunkeln, meist rundlichen Fleckchen am Augengrund wahrzunehmen, die ich in meinem Atlas der Ophthalmoskopie Bd. VII dieser Atlanten abgebildet habe und die ich als sichere Zeichen der hereditären Lues betrachte, während in späteren Perioden der Erkrankung dann auch noch gröbere Chorioiditisherde auftreten können, die nichts Charakteristisches haben.

Bei der Diagnose kommt oft die Eigentümlichkeit in Betracht, dass die parenchymatöse Keratitis nie zu Geschwürsbildung führt. Denn sie unterscheidet sich dadurch scharf von der ekzematösen Hornhautentzündung. Sehr verhängnisvoll wäre die Verwechslung mit Glaukom, das, wenn auch selten, schon im Kindesalter vorkommt. Abgesehen von der matten Oberfläche, die beiden Erkrankungen zukommt, hat die Keratitis eine Trübung zur Folge, die nicht überall gleichmässig ist, während die leichte Trübung der Cornea bei Glaukom gleichmässig diffus und in der

Regel geringer ist als die bei Keratitis. Die Druckprüfung, eventuell in Narkose, gibt definitive Auskunft.

Die Prognose ist insofern ungünstig, als wir nicht imstande sind, mit unserer Behandlung die Erkrankung zu beseitigen oder die Entzündung des anderen Auges zu verhindern. Dagegen kommt als günstig in Betracht, dass in vielen Fällen das Sehen wieder ganz gut und in den meisten wenigstens noch brauchbar wird.

Die Behandlung muss in erster Linie und in allen Fällen eine kräftigende sein, in zweiter Linie kommen die Jodpräparate milder Form, sodass die Verdauung dabei nicht leidet, in dritter Linie eine vorsichtige Anwendung von Mercur in Betracht, letztere ist aber viel weniger wirksam als bei den Entzündungen der erworbenen Syphilis. Die lokale Behandlung muss sich in der ersten Zeit auf Bekämpfung der Reizerscheinungen durch Atropin und Dunkelbrille beschränken (Verband ist entbehrlich). Später sind warme Umschläge, und wenn sie ertragen werden, nach einiger Zeit die gelbe Präcipitatsalbe am Platz. Die letztere, aus Hydrarg oxyd. flav. 0,1—2 auf 10,0 ungt. amylo-glycerini oder 0,2—5 auf 10,0 Vaselin, sehr gut verteilt, wird alle Tage einmal oder auch bloss alle zwei Tage mit einem Glasstäbchen ins Auge gestrichen und vermittelst des Lides gut verrieben. Sie wird bei dieser Erkrankung oft erst spät ertragen, kann aber bei langem Fortgebrauch zur Aufhellung der Trübungen wesentlich beitragen.

Nur selten sieht man parenchymatöse Keratitis bei erworbener Lues auftreten, meist zusammen mit Iritis. Häufiger ist sie zu finden bei Rheumatikern, wo sie aber oft nur die Teilerscheinungen einer Skleritis bildet. Es trübt sich dann die dem Skleritisherd benachbarte Cornea oft zungenförmig und es kann dieses getrübte Gebiet ganz oder zum Teil im Lauf längerer Zeit so weiss wie Sklera werden (sklerosierende Keratitis), sodass die Cornea dann ihre runde Begrenzung verliert und durch die Sklera eingeengt erscheint (v. Tab. 29b).

Auch kleine Verletzungen können ausgebreitete parenchymatöse Infiltrate der Hornhaut verursachen, die sich

Tab. 20. Herpes zoster ophthalmicus am 6. Tag der Erkrankung. Der 48jährige, sonst gesunde Mann, erkrankte 6 Tage vor der Anfertigung des Bildes mit etwas Schmerz und Fremdkörpergefühl im linken Auge. Am folgenden Tag leichtes Frösteln, Unwohlsein, Mattigkeit, legte sich ins Bett. Am Morgen darauf beim Erwachen hatte er Ausschlag und Blattern an Stirn und Nase mit Gefühl von Brennen. Nun war auch das linke Auge heftig entzündet, auch konnte er mit demselben nicht mehr deutlich sehen. Der Arzt verordnete Bleiwasserumschläge (was wegen der Cornealerkrankung fehlerhaft war). Die Trübung des Sehens habe dann noch zugenommen. Bei der Aufnahme in die Klinik sind die Blasen, wie das Bild zeigt, schon zu Krusten eingetrocknet. Die Lider sind etwas ödematös, die Bindehaut lebhaft gerötet und geschwellt, secernierend, die Hornhaut bis beinahe an den Rand hinaus von Epithel entblösst, wo dieses vorhanden, ist es grauweiss getrübt. Die Cornealsubstanz zeigt auch diffuse Trübung, sodass die mittelweite Pupille fast nicht sichtbar. Die Sensibilität ist im Bereich des ersten Trigeminusastes leicht vermindert, an der Hornhaut aufgehoben mit Ausnahme der Randpartie, wo noch etwas Sensibilität vorhanden. Unter Schlussverband vermindert sich binnen 14 Tagen der Epithelverlust der Hornhaut langsam und die Hornhaut hellt sich etwas auf. Bei der Entlassung, 6 Wochen nach Beginn der Erkrankung, ist aber ihre Empfindlichkeit noch grösstenteils fehlend, die Oberfläche uneben aber spiegelnd, die Substanz durch Maculae diffus und fleckig getrübt, sodass die Pupille kaum sichtbar. Hier erkrankte die Hornhaut primär zugleich mit der Haut.

---

meist rasch, hie und da aber sehr langsam und nur teilweise wieder verlieren. Deshalb ist es sehr wichtig, auch ganz kleine Kratzwunden und Fremdkörperverletzungen sorgfältig zu behandeln (Schlussverband).

Tiefe Infiltrate diffuser Form können sich auch bei Iridocyclitis bilden.

B. Herdförmige Hornhautentzündungen.

Diese Entzündungsform ist viel häufiger als die diffuse und die häufigste derselben ist

2. die ekzematöse Keratitis,

auch phlyctänuläre oder scrophulöse Keratitis genannt. Sie befällt die Hornhaut entweder selbständig oder im Anschluss an Conjunctivalekzem. Die ursäch-

Tab. 20.

Lith. Anst. F. Reichhold, München

lichen Momente sind ganz dieselben wie beim Ekzem der Bindehaut.

Die selbständige Erkrankung der Cornea ist bezüglich Grösse und Zahl der Eruptionen ebenso vielgestaltig wie die der Conjunctiva. Immer aber ist auch hier der Einzelherd rund. Während ganz kleine Pustelchen, die eine kleine grauliche Hervorragung bilden und rasch durch Abscheuerung sich in eine kleine, oberflächliche Delle verwandeln, ohne Gefässbildung und ohne schliessliche merkliche bleibende Trübung in 8—10 Tagen abheilen, verursachen grössere Efflorescenzen tiefere Substanzverluste mit graulich infiltriertem Grund, die langsamer heilen und in der Regel vascularisiert werden, indem vom zunächst liegenden Cornealrand her sich einige Gefässe subepithelial zum Geschwür hin bilden. Tritt nun keine Infektion hinzu, so reinigt sich das Ulcus und bedekt sich zunächst mit Epithel, was daran zu erkennen ist, dass es spiegelt und mit Fluorescein sich nicht mehr färbt, wonach erst unter dieser schützenden Decke sich der Substanzverlust mit neugebildetem Cornealgewebe ausfüllt. Dieses erlangt aber meist nicht mehr die Klarheit der normalen Hornhautsubstanz; es bleibt für immer eine Macula, besonders wenn der Herd ein zentraler war (v. Tab. 23 b), deren runde Form den Ekzemursprung kundgibt. Grosse Pusteln können so tief in das Cornealgewebe hineingreifen, dass Perforation eintritt, nachdem gewöhnlich vorher schon die vordere Kammer durch Trübung ihres Inhaltes und Iritis ihre Mitleidenschaft dargethan hat. Häufiger als zentrale perforieren peripher in der Hornhaut sitzende grosse Pustelgeschwüre, ganz besonders dann, wenn sich eitrige Infektion hinzugesellt. Der Durchbruch eines solchen Geschwüres hat, wie jede grössere Perforation überhaupt, in der Regel Anlagerung oder Einlagerung der Iris (v. Tab. 23 a) und Anheilung oder Einheilung derselben zur Folge. Ist die Durchbruchstelle gross, so kann die Iris durch sie vorfallen (Irisprolaps) und wenn durch sekundäre Infektion sich eine grosse eitrige Infiltration der Cornea bildet, so kann durch Zerfall dieser ganzen erkrankten Hornhautpartie

Tab. 21. Fremdkörper auf der Hornhaut und Dermoidcyste der Orbita. Dem 18jährigen Marmorarbeiter, Italiener, der von einer Entfernung seiner Dermoidcyste nichts wissen will, spritzte gestern beim Steinhauen etwas ins linke Auge und präsentiert sich jetzt als kleines braunes Partikelchen mit gelblichem Hof, temporal von der Hornhautmitte. Die Schwellung oberhalb des linken Thränensackes besteht seit früher Jugend und ist in den letzten Jahren nur wenig gewachsen.

---

ein so grosser Substanzverlust entstehen, dass nachher ein Hornhautstaphylom die Folge ist. Denn die Iris, die als Verschlussstück dienen muss, kann, wenn sie auch granuliert und sich so durch Bindegewebe verstärkt, den intraocularen Druck nicht tragen, zumal sich dieser in der Regel durch Sekundärglaukom erhöht, sie wird langsam immer mehr vorgebaucht und nach Wochen oder Monaten ist das Staphylom perfekt, eine halbkugelige grauweisse oder graublaue Vorwölbung, welche das nun meist erblindete Auge in hohem Grade entstellt.

Durch längere Erkrankung, indem immer wieder neue grössere oder kleinere Efflorescenzen aufschiessen, die alle mehr oder weniger starke Vascularisation zur Folge haben, bildet sich der sogenannte ekzematöse oder scrophulöse Pannus (v. Tab. 22), wobei zahlreiche oberflächliche Gefässe zusammen mit frischen und älteren Ekzemherden oder deren Maculae einen grauroten Ueberzug über die Hornhaut bilden, der das Sehen selbstredend stört. Er kann, wenn er lange bestehen bleibt, massenhafte, wenn auch meist dünne Trübungen zurücklassen, welche das Sehen bleibend beeinträchtigen.

Sehr oft erkrankt die Cornea ekzematös in der Weise, dass sie vom Conjunctivalekzem in Mitleidenschaft gezogen wird. Häufig sitzen Randpusteln so, dass sie noch etwas über den Limbus hinüber in die Cornea hineingreifen. Es zeigt dann immer der nächstliegende Corneabezirk eine grauliche Trübung und manchmal schieben sich in ihn einige Gefässe vor. Wir haben es mit der einfachen Randirritation zu thun. Zweitens kann aber bei grösseren solchen Randpusteln (1,5—2 mm) der Teil, welcher der Hornhaut angehört, ein trichterförmiges Randgeschwür

Tab. 21.

Lith. Anst F. Reichhold, München.

schaffen, das grosse Neigung zum Durchbruch zeigt (v. Tab. 23 a). Oder aber es fängt eine solche Randpustel an, sich in die Hornhaut hinein weiter vorzuschieben; es entsteht eine sogen. Wanderpustel, Keratitis fascicularis, auch scrophulöses Gefässbändchen genannt. Der Grund dieses Progresses ist vollständig unklar. Meist bekommt man erst das entwickelte Gebilde zu Gesicht, das nach wochen- oder monatelanger Entzündung sich dann so präsentiert: es zieht ein 1—2 mm breites, leicht vertieftes Band von feinen Gefässen von irgend einem Teil des Cornealrandes gradlinig oder einen leichten Bogen beschreibend, mehr oder weniger weit in die Hornhaut hinein und endet mit einer sichel- oder halbmondförmigen grauen Anschwellung. Verfolgt man die Erkrankung einige Zeit, so bemerkt man, dass die Gefässe diese halbmondförmige Infiltration, in deren Concavität sie enden, gleichsam vor sich herschieben. Diese wandert ganz langsam, mit der Convexität gegen die Hornhautmitte gerichtet, radiär oder so, dass sie an der Hornhautmitte vorbeizieht, vor und verursacht dabei die ganze Zeit starke Reizerscheinungen, sodass die Lider krampfhaft geschlossen bleiben und die Kinder das Bestreben haben, das Gesicht in die Bettkissen zu stecken und sich in dunkle Winkel zu verkriechen Kann man den Prozess von Anfang an verfolgen, so sieht man, dass fast immer es eine Randpustel ist, die diese Wanderung veranstaltet. Gelegentlich kann man auch an derselben Cornea mehrere solche büschelförmige Gebilde sehen oder eines auf jedem Auge. Die Wanderpusteln lassen im ganzen Bereich ihrer Bahn eine Trübung zurück, deren charakteristische Bandform nach vielen Jahren noch den Prozess zu erkennen erlaubt. Sehr oft stören diese Trübungen, die gern das Pupillargebiet überziehen, bleibend das Sehen.

Die Randpusteln können ferner auch einen ekzematösen Randpannus verursachen oder was schlimmer ist, ein langes Randgeschwür produzieren, wenn mehrere dicht beisammen stehen. Dieses kann dann zu ausgebreiteter Infiltration der benachbarten Hornhaut und dadurch zu umfänglicher Perforation führen.

Tab. 22.

Lith. Anst. F. Reichhold, München.

Tab. 22. Ekzem der Bindehaut und Hornhaut beiderseits, sowie des behaarten Kopfes, der Nase und des Mundes. Der 11jährige Junge leidet seit 2 Jahren an Augenentzündung, ist schmächtig, klein, von blassem Aussehen, hat beiderseits Conjunctivitis mit starker Sekretion und namentlich Pannus ekzematosus über beide Hornhäute, die ausserdem mit kleinen und grösseren Pustel-Infiltraten, frischen Pusteln und alten Maculae bedeckt sind. Eine frische Pustel ist links im nasalen Teil der Hornhaut zu sehen und eine bogenförmige Trübung von früherer Wanderpustel rechts im unteren Teil der Cornea. Hautekzem illustriert den Zusammenhang der ganzen Erkrankung.

Während das Conjunctivalekzem nur mässige Reizerscheinungen verursacht, sind die subjektiven Erscheinungen beim Ekzem der Cornea durch Schmerz, Kratzen im Auge, Fremdkörpergefühl, Unvermögen das Auge recht zu öffnen, ja durch Lidkrampf und durch Thränen in deutlichster Weise gekennzeichnet. Dazu kommt Sehstörung, sobald das Pupillargebiet von der Erkrankung betroffen wird.

Für die Diagnose ist vor allem die runde Form der Einzeleruption oder ihres Substanzverlustes, sodann in sehr vielen Fällen der Zusammenhang mit anderweitigem Ekzem (v. Tab. 22) zu verwerten. Es wird ferner die ciliare Rötung und die sorgfältige Berücksichtigung der Spiegelungsverhältnisse der Hornhautoberfläche den Weg zeigen. Sind viele alte und neue Trübungen nebst reichlicher Gefässbildung vorhanden, so kann die Keratitis der parenchymatösen ähnlich sehen. Letztere zeigt aber nie Substanzverluste und wenn bei ihr in den späteren Stadien runde Trübungen vorhanden sind, so sind sie weniger scharf begrenzt als die des Ekzems, welch letztere ausserdem immer einen kleinen Defekt in der Mitte besitzen.

Die Prognose wird dadurch dominiert, dass das Cornealekzem auch durch Nachschübe die Krankheit verlängert und das Sehen bedroht. Tritt in der Mitte des Pupillargebietes eine grössere Pustel auf, so ist damit eine bleibende Schädigung des Sehens gegeben und eine auch ganz sachgemässe Behandlung ist nicht imstande, ihre Spuren gänzlich zu tilgen. Oft hängt der günstige oder ungünstige Verlauf von Aussenbedingungen ab, die auf die

Tab. 22.

Lith. Anst F. Reichhold, München

Tab. 23a. Durchbruch eines Ekzem-Pustelgeschwüres durch die Hornhaut mit Einlagerung der Iris. Der 10jährige, scrophulöse Junge, der schon einige Wochen auswärts behandelt worden, wird mit dieser frischen Perforation in das Krankenhaus aufgenommen. Die kreisrunde Form des Durchbruches macht, abgesehen von dem Ekzem auch des anderen Auges, klar, dass hier ein Ekzemgeschwür durchgebrochen ist. Das Auge zeigt charakteristische ciliare Rötung. Die Pupille ist infolge der Einlagerung der Iris in den Geschwürsdefekt nach der temporalen Seite verzogen. Unter zweiwöchigem Schlussverband bildet sich eine glatte, wenig pigmentierte Narbe, die Verziehung der Pupille bleibt. Das Sehen wird nach einigen Wochen wieder nahezu normal.

— b. Alte Macula Corneae infolge eines Ekzem-Geschwüres der Hornhaut. Die kreisrunde Form der Narbe und die Cilienlücken zeigen, dass beide Störungen durch Ekzem verursacht wurden. Das Auge ist dato frei von Entzündung.

Schlussverband sonst nie drücken soll, ist hier kräftiger Druck Bedingung für die günstige Wirkung.

Während früher die Wanderpustel ein Kreuz für den Patienten und den Arzt bildete, ist jetzt durch die Cauterisation eine sehr dankbare Therapie geschaffen. Sie wird am besten vermittelst eines gut gespitzten Stiftes von Lapis mitigatus vorgenommen, nachdem gut cocainisiert und der Patient gut fixiert worden, sodass die Aetzung genau den progredierenden Bügel und nur diesen treffen kann. Gute Assistenz ist unbedingt erforderlich. Steht der Progress nicht nach einmaliger Applikation, so wird diese wiederholt. Sobald der progredierende Halbmond zerstört ist, tritt rasch Heilung ein, weil nun die vorhandenen Gefässe der Regeneration günstig sind.

Wichtig ist es im ferneren bei jeder Form der ekzematösen Keratitis, den richtigen Zeitpunkt für die Anwendung von Reizmitteln zu treffen, welche die Regeneration befördern. Meist kommt man mit einer guten, fein verriebenen 1—2 % Salbe von Hydr. oxyd. flav. vollkommen aus. Sie wird alle zwei Tage, dann alle Tage einmal eingestrichen und gut verrieben. Sie ist dann am Platz, wenn die Reizerscheinungen, namentlich die starke Rötung, abnehmen. Gewöhnlich sind dann die Geschwürsstellen schon gereinigt und hat die Vascularisation bereits begonnen. Der Ge-

Tab. 23.

a

b

Lith. Anst. F. Reichhold, München

Tab. 24. Herpes corneae febrilis. Die 18 Umrisszeichnungen geben die mannigfaltige Form und die Lage der Herpesgeschwüre in 13 Fällen dieser Erkrankung wieder, die zur Influenzazeit 1890/91 von mir beobachtet und skizziert wurden (Sie finden sich auch abgebildet in der Arbeit meines damaligen Assistenten Dr. Hagnauer: Die Missdeutungen des Herpes corneae febrilis. I. Diss. Zürich 1891.) Bei 1, 5, 6, 7, 13 und 17 sieht man alte Maculae von früheren Herpesanfällen herrührend und als solche an ihrer meist landkartenförmigen Gestalt zu erkennen. Fig. 10 und 15 zeigen die Maculae der Geschwüre von 7 und 9 resp. 12. Fig. 12 und 14 lassen Konfluenz anfänglich disseminierter Herpes-Eruptionen erkennen und 17 eine Vergrösserung des ursprünglichen Geschwüres. Bei 11 und 12 ist beginnende, spärliche Vascularisation vorhanden.

---

ung der Trigeminus-Nervenfasern zusammenzuhängen. Diese Trigeminuslähmung kann, wie jede solche aus anderer Ursache, zu 3. Keratitis neuroparalytica Veranlassung geben, einer gefährlichen, weil im wesentlichen durch die Ansiedlung von Eitercoccen bedingten Entzündung, die zu umfänglicher Geschwürsbildung, namentlich in der Mitte der Hornhaut, ja zu eitriger Schmelzung derselben führen kann.

Die Behandlung erfordert immer dann bei Herpes zoster exakten, lange fortgesetzten Schlussverband, wenn auch nur Insensibilität vorhanden ist, weil so sich die Keratitis neuroparalytica vermeiden lässt. Ganz besonders nötig ist er bei Substanzverlusten der Hornhaut.

b) Der Herpes corneae febrilis (Horner) ist deshalb schon interessant und wichtig, weil er uns mit unzweifelhafter Deutlichkeit zeigt, dass an der Hornhaut Prozesse vorkommen können, die analogen cutanen Erkrankungen gleichzustellen sind, wobei genau feststellbar, dass die Herde gleiche Form haben und nur viel kleiner sind als an der Haut.

Es macht sich beim Herpes febrilis ferner die Erscheinung in wichtiger Weise geltend, dass die viel zarteren Bläschendecken weniger resistent und daher vergänglicher sind als die der Cutiseruption, sodass man ganz selten nur die Bläschen sieht, sondern meist aus dem charakteristisch geformten, an ihre Stelle tretenden Substanzverlust, dem Herpesgeschwür und seinen weiteren Eigentümlichkeiten den Herpescharakter ableiten muss. Sobald — nach 1—2



Lith. Anst. F. Reichhe

Tagen — die Bläschen geöffnet sind, sieht die von ihnen befallene Hornhautstelle 1—2 Wochen lang ganz so aus, als ob sie mit einem spitzen Holzspahn zerkratzt worden wäre. Dabei sind die Reizerscheinungen mässig stark und die Umgebung der Stelle, wie diese selbst, sind nur ganz wenig trüb. Erst 8—14 Tage nach Beginn der Affektion tritt die Umgrenzung des durch die Bläschen gebildeten Substanzverlustes deutlicher zu Tag, nachdem nämlich die an seinen Rändern hängenden Bläschendecken-Reste abgestossen worden sind und die Ränder ihre kennzeichnende Steilheit und buchtige Form infolgedessen enthüllen. Aber auch jetzt noch ist es meist schwer, die oft sehr komplizierten Grenzen des Herpesgeschwüres genau zu sehen. Sie werden aber sofort klar, wenn man sich der Färbung mit Fluorescein bedient, die zu dem Zweck nicht genug empfohlen werden kann. Nachdem einige Tropfen 2% Cocainlösung eingetropft worden (welches auch die Färbung intensiver gestaltet), lässt man auf die Hornhaut einen Tropfen einer alkalischen Fluoresceinlösung (Fl. 0,2, Natr. carbonic. 0,3, Aq. dest. 10) fallen und das Auge für ½ Minute schliessen. Nun wird mit Sublimatlösung 1 : 5000 gut abgespült, wobei mit einem Schlag die oft so wunderliche Form des Ulcus zum Vorschein kommt (v. Tab. 24 u. 25a). Hie und da sind auch mehrere Geschwüre zu sehen. In der Regel behalten die Herpesgeschwüre ihre anfängliche Form durchaus bei. Ausnahmsweise treten in den nächsten Tagen noch einige kleine Ausläufer hinzu, indem einige tiefer im Gewebe gelegenen Teile der Eruption nun erst ihre Decke abstossen. Eine beliebige Vergrösserung eines solchen Geschwüres kann dagegen durch sekundäre Infektion und dadurch bedingte Infiltration des umliegenden Gewebes zustande kommen, ja es kann so (nicht häufig) ein richtiges Eitergeschwür (Hypopyonkeratitis) entstehen. Was nun das Herpesgeschwür ganz besonders kennzeichnet, ist die ungemein langsame Heilung, die 4—8 Wochen und mehr beansprucht und wohl damit zusammenhängt, dass diese Geschwürsform auffallend langsame und spärliche Vascularisation veranlasst.

Tab. 25a Herpes corneae febrilis, drei Wochen nach Beginn der Erkrankung, mit Fluorescein gefärbt, sodass das im temporalen Teil der Hornhaut befindliche unregelmässige, buchtige Geschwür grün gefärbt ist. (Die Grünfärbung ist in der Lithographie etwas zu schwach geraten.) Am temp. Rand der Hornhaut sieht man Gefässneubildung geringen Grades. Die Bindehaut rings um die Hornhaut zeigt Gelbfärbung durch das Fluorescein, ausserdem ist dort starke ciliare Rötung sichtbar. Die Pupille ist durch Atropin erweitert.

— b. Hypopyon-Keratitis. Unterhalb der Hornhautmitte befindet sich ein in wenigen Tagen entstandenes eitriges Infiltrat ohne progredierenden Rand. Das Hypopyon in der Vorderkammer ist 2 mm hoch. Eine ursächliche Verletzung ist nicht nachweisbar Es besteht Dacryostenose und chronischer Bindehautkatarrh, beide mässigen Grades Befriedigende Heilung nach mehrmaliger Behandlung mit reiner Carbolsäure. Finale Sehschärfe 6/8.

Vielleicht hängt dies damit zusammen, dass auch beim Herpes febrilis die Nerven krank sind. Man kann nämlich in vielen Fällen sich davon überzeugen, dass die Sensibilität in einem grossen Teil der Hornhaut vermindert ist, wenn auch nicht so stark wie bei Herpes zoster. Die Heilung vollzieht sich nun so, dass, wie bei jedem anderen Hornhautgeschwür das Epithel zunächst die Ränder und den Grund des Substanzverlustes überzieht, sodass dieser schliesslich spiegelt und sich nun auch nicht mehr mit Fluorescein färbt, wonach erst ganz allmählich sich die ursprüngliche Oberfläche wieder herstellt. Immer aber bleibt, mehr oder weniger deutlich sichtbar, eine Macula zurück, welche noch nach vielen Jahren die Form des Geschwüres erkennen lässt (v. Tab. 24).

Der Herpes corneae macht keine Nachschübe wie das Ekzem, aber er rezidiviert gar nicht selten am selben Auge oder stellt sich zur Abwechslung am anderen Auge ein, wenn der Betreffende aus irgend einem Grunde Fieber bekommt. Dieses braucht gar nicht stark oder langdauernd zu sein, ein einfacher Schnupfen oder ein kurzes gastrisches Fieber genügt. Besonders häufig sah man die Affektion nach Influenza. Trotz der langen Dauer des Prozesses beteiligt sich die Iris in der Regel nicht daran. Dies ist nur dann der Fall, wenn eitrige Infektion hinzutritt.

Tab. 25.

a

b

Lith. Anst. v. Reichhold, Mün

Die Diagnose ergibt sich aus der Berücksichtigung obiger Merkmale und namentlich aus der Anwendung der Färbung unschwer. Hat ein Herpesgeschwür ausnahmsweise einmal nicht eine charakteristische, landkartenförmige oder einen buchtigen Graben bildende Gestalt, so zwingt die langsame Heilung uns die Diagnose auf. Im Anfang kann die erkrankte Stelle sehr leicht den Eindruck einer Kratzwunde machen, wofür aber dann die Anamnese fehlt. Schwieriger gestaltet sich oft der Nachweis der fieberhaften Natur der Erkrankung, zumal die Patienten oft erst beim Arzt erscheinen, wenn die vielleicht unbedeutende Fieberbewegung längst ihrem Gedächtnis entschwunden ist. Es kann die Diagnose manchmal eine Stütze bekommen durch den Nachweis einer Herpes-Macula von früher her.

Die Prognose hat in erster Linie die lange Dauer des Prozesses zu betonen und bei zentraler Lage der Erkrankung die unvermeidliche bleibende Sehstörung. Als günstig ist anderseits die Thatsache zu verwerten, dass bei richtiger Behandlung das Geschwür sich nicht weiter ausbreitet. Ungünstig ist die Aussicht auf erneute gelegentliche Erkrankung, wogegen sich sehr wenig thun lässt.

Die Behandlung ist die des Hornhautgeschwürs und besteht ausser in etwas Atropineintropfung im wesentlichen in der unverdrossenen Anlegung des Schlussverbandes so lange, bis der ganze Substanzverlust gut spiegelt. Denn dessen Hauptaufgabe besteht darin, jede Verunreinigung des Geschwüres, namentlich infektiöser Natur, fern zu halten. Zugleich vermindert er die Beschwerden durch Ruhigstellung der Lider und begünstigt damit zugleich die ungestörte Regeneration des Gewebsverlustes. Erst wenn die schützende Epitheldecke da, kann er mit der gelben Präcipitatsalbe (s. p. 145) vertauscht werden, die dann noch 3—4 Wochen anzuwenden ist. Begünstigend auf die Heilung wirkt eine im Anfang der Erkrankung 1—2 mal vorgenommene Ausreibung der Herpeseruption mit Sublimatlösung vermittelst etwas um eine Sonde gewickelte Watte (nach Cocainisirung).

Tab. 26a. Ulcus serpens corneae, Pterygium. Dem 65jährigen Taglöhner schnellte 5 Tage zuvor beim Holzhauen ein Zweig in's linke Auge. War seit 3 Tagen in Behandlung eines anderen Arztes, kommt mit grossem Ulcus, das eitrig infiltrierte, progredierende Ränder besitzt, während die Mitte schon gereinigt ist. Er gibt an, dass die beiden Augen schon seit 6—7 Jahren thränen. Die Thränenkanäle sind undurchgängig. Ein ziemlich grosses Pterygium besteht schon längere Zeit. Unterhalb der Cornea besteht erhebliches Oedem der Bulbus-Bindehaut. Ein Hypopyon von 1 mm Höhe nimmt die nächsten Tage an Grösse zu, trotz mehrmaliger Reinigung des Geschwüres mit reiner Carbolsäure und füllt schliesslich $^2/_3$ der Vorderkammer, sodass es vermittelst einer Punktion entleert wird, die auch der endlichen Reinigung des Ulcus nachhilft. Heilung mit grossem centralem Leukom. S. = Handbewegungen.

— b Ulcus serpens corneae, stark fortgeschritten. Der 75jährige Landwirt spürte seit 2 Wochen Brennen und Stechen im Auge, seine Umgebung sah Rötung und einen Fleck. Vor 3 Tagen erst ging er zum Arzt, der ihn der Klinik zuwies. Der Mann ist stark senil, Hämoglobin 80%. Das Auge thränt seit langer Zeit, der Thränenkanal ist undurchgängig. Auge stark gerötet, grosses Ulcus im inneren oberen Teil der Hornhaut mit breiten, grüngelben Rändern und stark verdünntem, daher etwas vorgebauchtem Centrum, sodass in die Mitte die vorderen Kammer dunkel durchschimmert. 2,5 mm hohes Hypopyon, humor aqueus trüb. Reinigung mit Thermocauter, wobei das Geschwür perforiert und das Hypopyon abfliesst. Zwei Tage nachher sind die Ränder wieder eitrig infiltriert, besonders unten Aetzung mit Carbol. Am nächsten Tag Fortschritt, besonders nach unten. Jetzt wird das Bild angefertigt. Nochmalige Galvanocauterisation sistiert den Progress. Nach 5 Tagen Ulcus gereinigt. Heilung nach 1 Monat mit glatter Narbe ohne Staphylombildung. S. = 1/50.

4. Die Hypopyonkeratitis oder das eitrige Geschwür der Cornea.

Jeder, auch der geringfügigste Substanzverlust der Hornhaut kann zur Eingangspforte für Keime werden, welche eitrige Entzündung verursachen, vorausgesetzt dass erstens infektionstüchtiges Material derart vorhanden ist und dass zweitens die Cornea momentan einen für die Ansiedlung der Mikroorganismen günstigen Nährboden bildet. Letzteres ist namentlich bei Individuen der Fall, welche durch Krankheit, schlechte Ernährungsverhältnisse oder senile Degeneration geschwächt sind. Krankheiten

a

b

Lith. Anst. F. Reichhold, München.

derart sind Masern, Scharlach, Typhus, Keuchhusten, Variola etc. Virulentes Material ist ganz besonders dann vorhanden, wenn Thränensack- oder Bindehautkatarrh besteht. Die landbauende Bevölkerung, deren Hände oft mit Erde verunreinigt sind, leidet vielleicht deshalb oft an eitriger Keratitis, abgesehen davon, dass nicht selten deren Ernährungsverhältnisse nicht die besten sind. Recht oft habe ich bei solchen Patienten erhebliche Verminderung des Hämoglobingehaltes des Blutes nachweisen können. Dazu kommt, dass die Hitze der Erntezeit bei den Landwirten vielleicht auch noch ein die Infektion begünstigendes Moment bildet.

In der Regel sind es traumatische Substanzverluste, manchmal blosse leichte Epithelabschürfungen durch Anstreifen eines Strohhalmes, Fingernagels, Baumzweiges, welche die Infektionspforte bilden. Insbesondere thun dies auch kleine anfliegende Fremdkörper. Die Infektion kann auch direkt durch das verletzende Objekt stattfinden, wenn dieses unrein ist.

Während eine sogar recht grosse Kratz- oder Schnittwunde der Hornhaut, wenn sie aseptisch bleibt, in kürzester Zeit sich mit Epithel deckt und heilt, wird eine solche, wenn sie infiziert wird, zunächst graulich, dann samt der nächsten Umgebung graugelb, missfarbig: es bildet sich ein Infiltrat, indem an die Verletzungsstelle hin zahlreiche farblose Blutkörperchen wandern und die Hornhautsubstanz in rasch zunehmender Dichtigkeit durchsetzen. Durch die gelbliche Färbung verrät sich die eitrige Natur der Infiltration. Ganz dasselbe kann eintreten, wenn ein bis dahin reines Geschwür (z. B. infolge von Ekzem oder Herpes) infiziert wird. Je intensiver nun die Entzündung und damit die Einwanderung der Leukocyten wird, umsomehr trübt sich infolge letzterer auch die übrige Cornea diffus und zeigt eine zarte gleichmässige Trübung und matte Oberfläche. Sobald der eitrige Herd einen gewissen Umfang erlangt hat, tritt Iritis hinzu: es trübt sich das Kammerwasser und unter Synechienbildung am Pupillarrand senkt sich in der vorderen Kammer ein eitriges Depot und bildet

Tab. 27. Vereiterung der Hornhaut durch Ulcus serpens, Panophthalmie. Der 73jährige Landwirt wurde schon 1 Jahr früher in der Klinik wegen Katarrh der Bindehaut behandelt, der aber auch jetzt wieder vorhanden, sodass im Bild links im inneren Winkel Secretkrusten zu sehen sind. Der Thränenkanal ist beiderseits durchgängig. Pat. bekam vor 4 Tagen Brennen und Stechen im rechten Auge, achtete aber nicht weiter darauf, bis er gestern bemerkte, dass er nicht mehr recht sah. Weiss nichts von Verletzung. Rechts sind die Lider mit Secret verklebt, Bindehaut geschwellt und gerötet, ciliare Rötung, in der Mitte der sonst nicht getrübten Hornhaut ein 2 mm grosses rundliches, seichtes Ulcus ohne stark eitrigen (progredierenden) Rand, sondern in seiner ganzen Oberfläche gelbgrün infiltriert Kleines Hypopyon. Hinter dem Ulcus in der Vorderkammer und etwas unterhalb davon eine der Hornhaut anhängende Lage eitrigen Exsudates. Humor aqueus getrübt. Sofort Spaltung des Geschwüres nach Sämisch. Das Exsudat hinter dem Ulcus lässt sich herausziehen und daranhängend eine Exsudatmembran, die sich fast über die ganze Vorderkammer ausdehnte. Am Tag darauf ist die eitrige Infiltration der Corneae etwas grösser. Wiedereröffnung des Schnittes. Am nächsten Tag ist das eitrige Geschwür viel grösser, in der Vorderkammer eine grosse Eiteransammlung, beginnende Panophthalmie mit Oedem der Lider und starker eitriger Secretion der Bindehaut. (Siehe Bild.) Am 5. Tag nach Beginn der Behandlung ist die ganze Hornhaut gelbgrün eitrig infiltriert und verfällt dann die nächsten Tage unter Zunahme der Panophthalmie weiterem eitrigem Zerfall.

---

im unteren Kammerfalz zuerst eine gelbe Linie, dann einen Kreisabschnitt (v. Tab. 25 b und 26 a), der immer grösser wird, sodass die Vorderkammer sich zur Hälfte oder dreiviertel mit dem Hypopyon füllen kann. Diese eitrige Iritis entsteht dadurch, dass die Toxine der in der Hornhaut angesiedelten Mikroorganismen in die Vorderkammer eindringen (ähnlich wie z. B. Atropin dies thut) und dort ihre entzündungserregende Wirkung entfalten. Keineswegs dringen aber die pathogenen Keime selbst so leicht dorthin vor. Sie thun dies nur in den Fällen, wo schliesslich ein sehr tiefgreifendes Infiltrat in die vordere Kammer durchbricht. Daher kommt es, dass ein solches Hypopyon in der Regel keimfrei ist.

Zugleich mit der Zunahme der eitrigen Entzündung stellt sich meist entzündliches Oedem der Augapfelbindehaut ein und nach und nach auch Oedem der Lider. Das

Tab. 27.

Lith. Anst F. Reichhold, München.

letztere wird namentlich dann stark und zugleich von Oedem der Orbitalumgebung des Augapfels (Protrusion) begleitet, wenn die Eiterung, nachdem ein grosser Teil der Cornea zerstört worden und der Eiterungsprozess stärker in die Iris vorgedrungen, sich in die Tiefe des Auges fortpflanzt und zu Panophthalmie führt (v. Tab. 27).

Das eitrige Infiltrat der Hornhaut hat nämlich grosse Neigung zu geschwürigem Zerfall, sodass in dem anfänglich meist rundlichen Herd bald die Mitte sich geschwürig vertieft und ein Ulcus mit graugelb infiltriertem Grund und ebensolchen Rändern entsteht. Dabei nehmen zugleich die Reizerscheinungen und die Klagen des Patienten über Schmerz im Auge, Kopfweh, Trübung des Sehens, wenn das Geschwür im Pupillarbereich liegt, zu. Doch gibt es auch sogen. torpide Geschwüre derart, die wenig Schmerz verursachen (vielleicht infolge der Lähmung der sensiblen Nerven durch die Toxine), gleichwohl aber sehr schlimm sind.

Die häufigste und meist auch gefährlichste Form der Hypopyonkeratitis wird durch das **Ulcus serpens** gebildet, eine wegen ihrer Bösartigkeit sehr wichtige Hornhauterkrankung, die deshalb das Sehen in der Regel in hohem Grade bedroht, weil sie mit Vorliebe im Lidspaltenbereich und zwar im zentralen Teil der Cornea auftritt, sodass der für das Sehen so wichtige Pupillarteil verwüstet wird. Dieses Geschwür greift rasch in der Weise um sich, dass es nach einer oder mehreren Richtungen einen etwas erhabenen gelben Infiltrationsrand vorschiebt (v. Tab. 26), während die zuerst eitrig infiltrierten Partien desselben sich bald wieder mehr oder weniger reinigen. Bald tritt Hypopyon hinzu. Sich selbst überlassen, richtet es grosse Zerstörung zunächst in der Fläche an, greift aber dann auch in die Tiefe und führt leicht zu Perforation, sodass dann Irisvorfall, eventuell Panophthalmie eintritt. Es wird nach den Untersuchungen von Uhthoff, Axenfeld u. A. fast immer durch den Pneumococcus Fränkel-Weichselbaum verursacht, während die übrigen eitrigen Geschwüre der Hornhaut, die nicht diesen serpiginösen Charakter besitzen, durch andere Eitererreger wie Staphylo- und Strepto-

coccen etc. (selten Aspergillus), gelegentlich aber auch durch Pneumococcen veranlasst werden.

Zu diesen anderen Formen der Hypopyonkeratitis gehören auch die eitrigen Geschwürsprozesse bei Conjunctivitis gonorrhoica und diphtheritica, ferner bei marantischen ganz kleinen Kindern, welche an schweren Digestionsstörungen leiden und eventuell zu Grund gehen; ferner die durch Trigeminuslähmung verursachte Keratitis neuroparalytica. Diese Formen der eitrigen Keratitis können dieselben Verheerungen am Auge anrichten, wie das Ulcus serpens.

Der Ausgang aller dieser Eitergeschwüre, ob sie gross oder klein seien, wird immer durch eine dichte Narbentrübung (Leukom) bezeichnet, die sehr oft eine bleibende Sehstörung zur Folge hat, weil sie meist zum Teil oder ganz ins Pupillargebiet fällt. Perforiert das Geschwür in geringem Umfang, so tritt eine blosse Iriseinheilung (Leukoma adhärens) ein. War die Perforation umfänglich, so wird die Narbe ektatisch oder es entwickelt sich sogar ein partielles oder totales Staphylom der Hornhaut. Es kann auch bei kleineren Geschwüren das Sehen ferner durch entzündliches Exsudat in der Pupille geschädigt werden, das eine Pupillarmembran zurückliess. Ferner kann infolge von ringsherum stattgehabter iritischer Verlötung des Pupillarrandes mit der Linsenkapsel später Sekundärglaukom auftreten, das eine Iridectomie nötig macht. Auch jede Iriseinheilung in eine Cornealnarbe kann früher oder später Sekundärglaukom hervorrufen. Schmilzt die ganze Hornhaut eitrig, so kann, nachdem meist vorher die Linse ausgetreten, Panophthalmie und Phthisis bulbi den Prozess abschliessen.

Die Prognose ist bei jeder Hypopyonkeratitis, da sie die ganze Hornhaut mit Zerstörung bedroht, sehr ernst und das Ulcus serpens speziell gehört zu den gefährlichsten Erkrankungen des Auges. Es endigt, wenn ihm nicht rechtzeitig und richtig Einhalt gethan wird, meist mit Erblindung oder ihr nahe kommender Sehstörung.

Die Behandlung kann schon prophylaktisch dadurch stattfinden, dass man die Dacryostenose und Bindehaut-Katarrhe, namentlich bei alten Leuten, sorgfältig behandelt und ihre Besitzer auf die ihnen drohende Gefahr aufmerksam macht. Mit einer kräftigenden Allgemeinbehandlung kommen wir meist zu spät, doch ist sie bei etwas langsamer verlaufenden Fällen nicht zu vernachlässigen. Der Schwerpunkt der Therapie liegt in der möglichst gründlichen Zerstörung der die Pilzkolonien beherbergenden Hornhautpartie, also in Desinfektion. Dabei muss aber immer die Rücksicht obwalten, dass wir nicht mehr Cornealsubstanz zerstören als nötig ist, weil sonst die Narbentrübung zu gross wird und weil allzu grosse, auch nicht perforierende Substanzverluste der Hornhaut ektatisch werden können. In erste Linie ist die direkt das Geschwür angreifende Desinfektion zu stellen, in zweite erst Kochsalzinjektionen unter die Bindehaut, Cauterisation der Uebergangsfalte etc. Denn die grosse Gefahr der raschen Vergrösserung des Geschwüres macht rasches und energisches Handeln dringend notwendig. Doch muss man individualisieren Handelt es sich um die ersten Anfänge einer Hypopyonkeratitis, also ein Infiltrat, das deutlich einen Stich ins Gelbliche besitzt und vielleicht kaum erst in der Mitte etwas Zerfall zeigt, so kommt man meist mit Carbolätzung aus und ebenso dann, wenn ein grösseres Infiltrat vorhanden, etwa bis zur Grösse des in Tab. 25 b abgebildeten, das bereits Hypopyon produzierte. Diese Aetzung wird nach Cocainisierung des Auges so ausgeführt, dass etwas Watte um eine spitze Sonde gewickelt und in reine, durch leichtes Erwärmen geschmolzene Carbolsäure getaucht und nun mit dem Cornealherd in Berührung gebracht wird, bis eine genau auf das erkrankte Gebiet beschränkte, tüchtige, d. h. weissliche Verschorfung erzielt worden ist. Atropin und Schlussverband. Zeigt sich am nächsten oder zweitnächsten Tag gleichwohl Vergrösserung des Infiltrates, so wird die Cauterisation wiederholt.

Handelt es sich um Infiltrate, die grösser sind als das der besagten Figur, so kann man annehmen, es seien die

Keime bereits tiefer in das Hornhautgewebe eingedrungen, sodass sie von einer Carbolätzung, die mehr bloss oberflächlich desinfiziert, nicht mehr erreicht werden. Man benützt deshalb nun die Glühhitze in irgend einer Form, am besten die passend zugespitzte Glühschlinge. Doch kann auch mit einer glühend gemachten Stricknadel die Cauterisation improvisiert werden. Ganz besonders ist die Verglühung derjenigen Stellen geboten, die etwa schon deutlichen Progress in Form eines gelben Randbügels zeigen. Erlaubt es die Lage des Geschwüres oder der progredierenden Partie etwas weniger energisch vorzugehen, so kann man auch so verfahren, dass man das eitrig Infiltrierte so gut als möglich mit einem spitzen Messer, einem kleinen scharfen Löffel etc. auskratzt und dann die Carbolätzung folgen lässt. Zeigt sich am nächsten oder zweitnächsten Tage doch Progress an irgend einer Stelle, so wird hier mit der Glühschlinge nachgeholfen. So kann man z. B. in Fällen verfahren, wie sie auf Tab. 26 abgebildet sind.

Solche können aber auch nach der Methode von Sämisch gespalten werden. Dabei verfährt man so, dass man nach reichlicher Cocainisierung und bei guter Fixierung des Patienten und des Auges (mit der Fixationspinzette), das Gräfe'sche Schmalmesser, dessen Schneide nach vorn gerichtet ist, neben dem Geschwür noch im gesunden Gewebe einsticht, hinter dem Geschwür durch die Vorderkammer durchführt, jenseits des Geschwüres wieder im Gesunden aussticht und, indem man das Messer weiter vorschiebt, das Geschwür von hinten nach vorn spaltet. Dabei soll der am deutlichsten progredierende Rand halbiert werden. In dem auf Tab. 26a abgebildeten Falle würde man also den Schnitt von aussen-unten nach innen-oben führen, wodurch beide progredierenden Ränder gespalten würden. Sobald der Humor aqueus abfliesst, oft zusammen mit dem Hypopyon, und nun die stark entzündete Iris sich an die Hornhaut anlegt, entsteht meist starker Schmerz, der einige Zeit anhält. Tritt das manchmal etwas zähe Hypopyon nur zum Teil aus dem Schnitt, so fasst man es mit einer Pinzette und zieht es

völlig heraus. Bleibt der Eiter in der Vorderkammer, so kann man ihn auch dort lassen, da er in der Regel keimfrei ist. Vor allem hat man sich bei dieser Operation davor zu hüten, die Linse mit dem Messer zu verletzen. Die einmalige Spaltung genügt jedoch nicht, sondern man muss dann den Schnitt täglich vermittelst einer stumpfen, dünnen Sonde wieder öffnen, bis das Geschwür sich zu reinigen beginnt. Der Vorteil dieser Methode besteht darin, dass man bei möglichster Schonung des Cornealgewebes in vielen Fällen eine gute Wirkung erzielt, als Nachteil darf die fast immer, oft in ausgedehnter Weise, eintretende Einheilung der Iris, die nachträglich Sekundärglaukom verursachen kann, nicht verschwiegen werden. In bösartigen Fällen und da, wo das Geschwür schon sehr gross ist, versagt auch die Spaltung (v. Tab. 27).

Die Wirkung dieser Operation erklärt sich durch dieselben Momente, die bei der chirurgischen Spaltung einer Phlegmone oder eines Furunkels vom Gesunden bis wieder ins Gesunde thätig sind: Entspannung des Gewebes und nach der Wunde geleiteter Lymphstrom, der dem Vordringen der Mikroorganismen entgegengeht, also Selbstdrainage des Gewebes.

Unterstützend wirken bei der bisher geschilderten Behandlung Einspritzungen von 2 — 5 % Kochsalzlösung (½—1 ccm) unter die Bindehaut, täglich oder alle paar Tage, wie man annimmt durch Anregung der Lymphströmung. Vor allem wichtig ist aber die gleichzeitige Behandlung von Dacryostenose oder Conjunctivalkatarrh, letztere durch tägliche Pinselung mit Argent. nitr. 2 %, erstere durch tägliche Ausspritzung des Thränensackes vermittelst Sublimat 1 : 1000, eventuell Sondierung oder Exstirpation des Thränensackes. Wegen der in der Regel vorhandenen Iritis ist so bald und so kräftig als möglich die Atropinanwendung angezeigt.

5. Das katarrhalische Geschwür

bildet einen Hauptvertreter der nichteitrigen Geschwüre und ist wegen seiner ziemlichen Häufigkeit von Interesse.

Wie sein Name andeutet, tritt es im Gefolge des Bindehautkatarrhes auf und zwar gewöhnlich bei älteren Leuten. Es befällt die Randpartie der Hornhaut und bildet dort einen mehr oder weniger langen, seichten, dem Cornealrand entlang laufenden Graben, der gewöhnlich nur wenig infiltrierten Grund und Ränder hat, sodass er oft schwer und nur mit Zuhülfenahme der Spiegelungsverhältnisse der Hornhautoberfläche oder der Fluoresceinfärbung zu erkennen und in seiner Ausdehnung festzustellen ist. Schmerz, Thränen und pericorneale Rötung pflegen dabei nur mässig zu sein und im ganzen hat dieses Geschwür grosse Neigung zur Heilung, wenn die Behandlung ihm einigermassen zu Hülfe kommt. Anderseits kann es durch Vernachlässigung, namentlich bei starker eitriger Secretion, auch bösartig werden und mit Perforation drohen, namentlich wenn es eitrig infiltriert wird. Der Durchbruch wäre um so schlimmer, als wegen seiner gewöhnlich erheblichen Länge und wegen seiner peripheren Lage ein grosser Irisprolaps sehr leicht sich bilden würde.

Zur Diagnose leitet den aufmerksamen Untersucher die ciliare Rötung. Sobald bei Katarrh dieser Rötungstypus sich zeigt, ist es geboten, die Hornhaut genau auf solche katarrhalische Geschwüre abzusuchen, wobei in erster Linie die Spiegelung verwertet werden muss, sowie die seitliche Beleuchtung, welche namentlich in der Anfangszeit etwas grauliche Trübung des erkrankten Hornhautteiles erkennen lässt.

Die Prognose ist gut, da bei richtiger Behandlung des Katarrhes das Geschwür sich rasch zur Heilung anschickt und wegen seiner peripheren Lage das Sehen nicht beeinträchtigt.

Die Behandlung kann sich in der Regel auf die Bindehaut beschränken. Je stärker sich Infiltrationserscheinungen geltend machen, umsomehr tritt die Indication der lokalen desinfizierenden Behandlung in den Vordergrund, wobei oft schon eine Ausreibung mit Sublimat genügt.

II. Die Verletzungen der Hornhaut

sind von grosser Bedeutung, nicht nur ihrer Häufigkeit, sondern auch ihrer Wichtigkeit wegen. Auch die geringfügigste, oberflächliche Verletzung kann zu Infektion Veranlassung geben und damit zu einem Prozess, welchen dann der Arzt oft schwer mehr zu beherrschen imstande ist. Sehr oft bleiben Fremdkörper in der Hornhautoberfläche stecken. Sie verursachen, auch wenn sie so klein sind, dass man sie nur mit Mühe wahrnimmt, doch nach und nach Entzündung, wobei dann die Stelle deutlicher wird, indem ein graulicher Hof sich um den Fremdkörper bildet. Dieser hat, wenn er von Eisen abspritzt, oft braune oder braunschwarze Färbung. Ist die Iris braun, so hebt er sich frisch wenig von ihr ab, später verräth ihn der besagte Hof. Auch weissliche Fremdkörper (Sandkörnchen etc.) vor heller Iris können im Anfang hauptsächlich nur vermittelst der Berücksichtigung des Hornhautreflexes oder dann mit Hülfe der seitlichen Beleuchtung aufgefunden werden.

Einheilung von Fremdkörpern in die Hornhaut findet selten und meist nur dann statt, wenn sie ziemlich tief eingedrungen sind und nicht entzündliche Eigenschaften haben, z. B. Pulverkörner.

Die tiefer gehenden Stich- und Schnittverletzungen können leicht perforieren und zu Irisvorfall Veranlassung geben oder wenigstens zu Einheilung der Iris in die Narbe.

Grosse Verwüstungen können die Verätzungen und Verbrennungen der Hornhaut anrichten, namentlich die Kalkätzung (v. Tab. 19 und die Bemerkungen bei den Conjunctivalverletzungen).

Die Behandlung aller Verletzungen der Hornhaut hat sofortige Fernhaltung jeglicher Infektion zum Ziel und zwar vermittelst Schlussverbandes. Die Fremdkörper werden vorher sauber entfernt, indem sie vermittelst eines spitzen Instrumentes, Messer, Staarnadel etc. herausgekratzt oder, wenn sie oberflächlich sitzen, so entfernt werden, dass um eine spitze Sonde etwas Watte gewickelt, in Sublimatlösung getaucht und nun damit der Eindringling weggerieben wird.

Tab. 28a. Trachom-Pannus der Hornhaut. Die 37jährige Italienerin leidet seit Jahren an Entzündung beider Augen und hat bereits beginnendes Narbentrachom mit mässig vielen papillären Rauhigkeiten des oberen Lides dieses Auges, das einen ganz charakteristischen Pannus der oberen Hälfte aufweist. (Leider entzog sich die Patientin der ihr unangenehmen Abmalung, sodass die Innenseite des oberen Lides nicht mehr, wie beabsichtigt, abgebildet werden konnte.)

— b. Phthisis bulbi anterior, schwielige Degeneration der Hornhaut. Die jetzt 26jährige Patientin erlitt in ihrem 5. Lebensjahr eine Messerstichverletzung des rechten Auges, dessen schräg zum Cornealrand verlaufende, etwas dunkle Narbe man deutlich sieht. Sie erinnert sich nicht, mit diesem Auge gesehen zu haben. Die vorhandene Schrumpfung des vorderen Augapfelabschnittes lässt auf damalige traumatische Cyclitis schliessen. Da am anderen Auge Reste von Iritis vorhanden sind, lässt sich vermuten, es habe damals sogar sympathische Iritis bestanden, die ganz ausnahmsweise spontan zurückging. Denn Patientin erinnert sich nicht, am linken Auge eine Entzündung später gehabt zu haben. Die verkleinerte r. Cornea ist durch weissliche Epithelschwielen stark entstellt, sodass ich vermittelst Tätowierung mit Tusche die Verunstaltung, ohne Schaden, erheblich verminderte.

— c. Keratitis parenchymatosa. Die Entzündung besteht hier seit 3 Wochen, sodass wir es mit schon ziemlich vorgeschrittener, wolkiger Trübung zu thun haben, die sich vom oberen und äusseren Rand aus langsam in die Hornhaut vorschob. Ihr folgte starke Gefässneubildung nach. Der diffuse Charakter der Keratitis wird durch die unscharfe Begrenzung der Infiltration gekennzeichnet. Ursache: hereditäre Syphilis.

Stets muss man nach der Fremdkörperentfernung vermittelst seitlichen Lichtes und der Lupe nachsehen, ob nicht ein kleiner Rest zurückgeblieben sei. Namentlich ist darauf zu achten, dass der braune oder braunrote Hof, welchen glühend angespritzte Eisensplitter oft um sich haben (v. Tab. 21), völlig entfernt wird. Er muss oft mühsam herausgekratzt werden, zumal in den ersten Tagen, wo er recht fest haftet. Atropin ist in frischen, noch nicht entzündeten Fällen unnötig. Immer aber ist sofort ein Schlussverband anzulegen und so lange weiter zu applizieren, bis die Verletzungsstelle wieder normal spiegelt oder sich wenigstens mit Fluorescein infolge Epithelbedeckung nicht mehr färbt. Vernachlässigung solcher Auskratzungsstellen

Tab. 28.

a

b

c

Lith. Anst. F. Reichhold, München.

kann zu langwieriger diffuser oder zu Hypopyon-Keratitis führen.

Auch bei grossen Wunden der Hornhaut, namentlich wenn sie perforiert haben, ist sorgfältiger Schlussverband durchzuführen. Während bei den vorgenannten Verletzungen die Behandlung ambulant geschehen kann, ist bei diesen Zimmer- oder Bettruhe angezeigt. Nur bei ganz frischem Irisprolaps darf man den Versuch machen, die Iris, nachdem man sie mit Sublimat 1 . 5000 gut abgespült hat, mit einem geeigneten Instrument (Spatel) zu reponieren, was übrigens häufig misslingt. Ist der Prolaps schon 1 bis 2 Tage alt und anzunehmen, dass er sich mittlerweile verunreinigt hat, würde die Reposition eine gefährliche Iritis zur Folge haben können mit Gefahr für das andere Auge. Die vorgefallene Iris wird daher besser abgetragen und es werden bloss die Irisschenkel so gut wie möglich reponiert, damit möglichst wenig Irisgewebe in der Wunde liegen bleibt und die Pupille einigermassen entspannt wird.

III. Formfehler der Hornhaut

sind sehr wichtig, weil sie das Sehen stark stören. Der häufigste Formfehler ist ungleiche Krümmung in horizontaler und vertikaler Richtung und bildet eine der Ursachen für den Astigmatismus (v. Bd. VII dieser Atlanten p. 28).

Abnorme Grösse der Cornea kommt angeboren, manchmal familiär, vor und kann bei guter Durchsichtigkeit der Hornhaut das ganze Leben lang so bleiben, wobei der Bulbus normale Grösse hat: Megalocornea oder Cornea globosa. Dieser Anomalie ähnlich ist die durch Glaukoma infantile verursachte, letztere unterscheidet sich aber sehr deutlich dadurch, dass die Hornhaut zuerst die für Glaukom charakteristische Mattheit der Oberfläche und später unregelmässige Trübungen ihres Gewebes zeigt, sodass sie die Durchsichtigkeit stark einbüsst. Zugleich wird der jugendliche Bulbus durch die Drucksteigerung, wenn sie nicht behoben wird, allmählich vergrössert und blind.

Zu den erworbenen Formfehlern gehört der Keratoconus, welcher sich dadurch kennzeichnet, dass die

Hornhaut eine kegelförmige Wölbung bekommt und zwar infolge davon, dass sie in der Mitte dünner ist und infolgedessen vom intraoculären Druck dort allmählich vorgetrieben wird. Stärkere Grade des Keratoconus verraten sich sofort durch den abnormen Cornealreflex, der den Augen etwas Funkelndes gibt. Er ist nämlich, von der Spitze des Kegels zurückgeworfen, viel kleiner und dabei lebhafter, als beim normalen Auge, während die seitlichen Partien des Kegels abnorm in die Länge gestreckten Reflex produzieren. Man untersucht die schwerer zu erkennenden, weniger ausgesprochenen Fälle am besten mit der Placidoschen Scheibe, deren weisse und schwarze konzentrische Ringe gespiegelt werden und dabei eigentümlich verzerrt erscheinen. Auch das ophthalmoskopische Bild zeigt Verzerrungen und eigentümliche Scheinbewegungen. Bei hohen Graden der Kegelbildung trübt sich die Spitze, was die Sehstörung noch vermehrt, die durch die Verbiegung allein schon beträchtlich zu sein pflegt. Das Uebel befällt meist beide Augen und mit Vorliebe bei weiblichen Individuen. Der optische Fehler lässt sich durch Gläser schwer korrigieren. Stillstand des Leidens sah ich durch konsequente Sklerotomiebehandlung eintreten, zugleich mit Massnahmen, welche das Allgemeinbefinden kräftigten.

Noch bedenklichere Folgen für das Sehen hat die Staphylombildung, wie sie sich nach grossen geschwürigen Zerstörungen der Hornhaut entwickeln kann. Da diese auf Ektasie der Geschwürsnarbe beruhende schwere Affektion fast ausnahmslos mit Drucksteigerung — Sekundär-Glaukom — verbunden ist, kann sie bald unheilbare Erblindung verursachen. Die Behandlung ist im wesentlichen eine operative.

Die Krankheiten der Sklera.

I. Entzündung.

Die Sklera entzündet sich viel weniger häufig als die Cornea und immer nur im vorderen Teil. Man unter-

scheidet zwischen oberflächlicher und tiefer Skleritis. Erstere wird auch Episkleritis genannt. Es ist aber oft schwer, zu sagen, wie tief die Entzündung in die Sklera eingedrungen ist und zwischen beiden Formen gibt es auch Uebergänge. Bei beiden treten rundliche, herdförmige Verdickungen, Knoten auf, bei der tiefen Form breitet sich aber die Entzündung ausserdem gern diffus über grössere Strecken rings um die Hornhaut herum aus und ruft eine bläulichrote, ausgebreitete Injektion hervor, die dann nach längerer Zeit einer blassvioletten, porzellanartigen Platz macht (v. Tab. 29b). Die tiefe Skleritis ergreift auch gern die benachbarte Cornea, in welcher tiefe Infiltrate auftreten, die nicht zerfallen, sondern grösstenteils bleibende Trübung zurücklassen (sklerosierende Keratitis). Ferner wird leicht die Iris mitergriffen, ja auch die Chorioidea, sodass dann Glaskörpertrübungen auftreten, welche für das Sehen verhängnisvoll werden können. Abgesehen davon, dass auch iritische Exsudation: Ringförmige Synechie oder Pupillarmembran den Prozess komplizieren können, kann endlich auch noch Staar hinzutreten und Ektasie der durch die lange Erkrankung verdünnten und erweichten Sklera. Es können so sich Skleralstaphylome bilden. Diese Form der Skleritis befällt meist beide Augen mehr jüngerer Individuen, mit Vorliebe solche weiblichen Geschlechts. Manchmal sind diese Patienten tuberkulös belastet oder leiden an ererbter oder erworbener Syphilis. Die Erkrankung zieht sich meist jahrelang hin und ist der erfolgreichen Behandlung schwer zugänglich.

Die häufiger als die tiefe Form vorkommende oberflächliche Entzündung charakterisiert sich durch den skleritischen Buckel (Tab. 29a), dessen blaurote, tiefe Injektion den Sitz anzeigt, abgesehen davon, dass der Entzündungsherd nicht verschieblich ist und deutlich unter der Bindehaut liegt. Diese Entzündungsherde zerfallen nie geschwürig, sondern verschwinden nach 5—10 Wochen oder länger allmählich, wobei leicht an deren Stelle ein graulicher Fleck infolge der Verdünnung der Sklera zurückbleibt. Auch diese Form ist also hartnäckig und zieht sich nament-

Tab. 29a. Skleritis, frisch, d. h. seit 3 Wochen bestehend. Der deutlich prominente Herd temporal von der Hornhaut ist auf Druck stark empfindlich. Die Heilung der sehr wahrscheinlich rheumatischen Affektion nahm 2 Monate in Anspruch und hinterliess an der Stelle des Buckels eine schiefrige Verfärbung, wie sie in der folgenden Figur oberhalb der Hornhaut sichtbar ist.

— b. Skleritis-Folgen und sklerosierende Keratitis. Dass diese 37jährige Patientin seit vielen Jahren an Skleritis dieses Auges gelitten hat, ergibt sich aus der starken schiefrigen Verfärbung resp. Verdünnung der Sklera oberhalb der Cornea. Dass dort und temporal von der Hornhaut abermals etwas Skleritis thätig ist, ersieht man aus der von dieser in der Hornhaut oben und temporal verursachten entzündlichen Trübung, die entsprechende ciliare Rötung zur Folge hat. Dass früher schon mehrfach diese Keratitis von der Skleritis angefacht wurde, ergibt sich aus der unregelmässigen Begrenzung der Hornhaut, welche dadurch zu Stande kommt, dass die Randpartien durch die Keratitis sklerähnlich (sklerosiert) wurden. Dass auch schon starke plastische Iritis thätig war, erkennt man aus der unregelmässigen, d. h. durch Synechien grossenteils mit der Linse verlöteten Pupille. Am anderen Auge findet sich eine breite Synechie nach innen-unten, sonst nichts Abnormes. Ursache des Prozesses unklar. Die Augenentzündungen begannen im 14. Lebensjahr. Die Frau hat 8 gesunde Kinder, zwei ihrer Brüder starben an Lungenschwindsucht. Vor 11 Jahren hatte sie kurze Zeit fieberlosen Gelenkrheumatismus. Die letzten 3 Jahre litt sie nicht an den Augen, die jetzige Entzündung begann vor 6 Wochen im Anschluss an eine Niederkunft. Im Urin eine Spur Eiweiss. Iridectomie, Entlassung mit S. = 3/60 links.

---

lich dann sehr in die Länge, wenn sie wandernd die Hornhaut ganz oder teilweise umkreist: Skleritis migrans. Die durch Einlagerung von Rundzellen, also entzündliche Infiltration bedingten Erhöhungen der Sklera haben verschiedene Grösse von 3—8 mm und können auch mehrfach am selben Auge vorhanden sein. Sie sind in der Regel auf Druck erheblich empfindlich, spontan machen sie manchmal wenig Schmerz, in anderen Fällen verursachen sie solchen in unangenehmster Weise. Es recidiviert der Prozess gern und befällt auch oft im Laufe der Zeit beide Augen. Doch schädigt er das Auge bleibend weniger, als die tiefe Form, da er auch weniger Komplikationen veranlasst.

Auch diese Form kann mit Tuberkulose und Syphilis im Zusammenhang stehen, namentlich aber mit rheumatischer

Tab. 29.

a

b

Lith. Anst. F. Reichhold, München.

Infektion des Organismus, sodass die Behandlung häufig eine energisch antirheumatische mit Schwitzkur und sehr langer Anwendung von Natr. salicyl. sein muss.

II. Die Verletzungen der Sklera.

Stich- und Schnittwunden der Sklera bekommt man ziemlich häufig zu sehen und besonders unheilvoll sind die nicht seltenen Berstungen durch starke stumpfe Gewalteinwirkung: Faust- oder Stockschlag, Kuhhornstoss, Anstossen gegen ein stumpf-spitzes Objekt etc. Denn da die Skleralruptur fast immer eine perforierende Wunde setzt, gerät dabei der Bulbusinhalt in grosse Gefahr. Uebrigens sind auch die Schnitt- und Stichwunden meist perforierend. Nicht nur führt jede perforierende Wunde derart leicht zu verderblichem Glaskörperausfluss, sondern sie öffnet auch der Infektion das Thor zum Bulbusinnern und zum Glaskörper, der, wenn er einmal infiziert ist, einen guten Nährboden bildet, von dem sich die eitrige Entzündung leicht und rasch auf die Retina und Uvea ausbreitet. Bei der Skleralruptur kommt es allerdings ausnahmsweise vor, dass die Bindehaut über der Rissstelle unverletzt bleibt und einen Abschluss gegen aussen bildet. So kann denn der Fall eintreten, dass die Linse, welche bei solchen rupturierenden Gewalteinwirkungen sonst leicht aus der Rissstelle gänzlich herausgeschleudert wird, nun bloss unter die Bindehaut tritt (Tab. 34 b). Am häufigsten liegen diese Rupturstellen nahe oberhalb der Hornhaut und parallel zu ihr, gelegentlich aber auch seitlich (Tab. 34 b). Sehr oft tritt bei der Berstung der Sklera eine grosse Blutung ins Innere des Auges speziell in den Glaskörper ein — Hämophthalmus — und infolgedessen ganze oder teilweise Erblindung, da sekundär dabei die Retina stark affiziert wird (sog. Retinitis proliferans). Infolge starken Glaskörperausflusses allein schon, ganz besonders aber, wenn dazu noch starke Durchsetzung desselben mit Blut stattfindet, tritt nach kürzerer oder längerer Zeit Netzhautablösung und damit Erblindung auf.

Stich- und Schnittwunden durch Messer, Scheren, Glassplitter können, wenn keine Infektion hinzutritt, be-

friedigend heilen. Denn sie haben meistens weniger grossen Glaskörperverlust zur Folge, als die durch Kompression des Bulbus entstandenen Rupturen.

Fremdkörper bleiben weniger häufig in der Sklera stecken als in der Cornea, dagegen durchschlagen sie dieselbe nicht selten, um im Glaskörper, der Retina etc. liegen zu bleiben. Namentlich thun dies oft Eisensplitter, da diese genügende Flugkraft erlangen, um die zähe Lederhaut durchdringen zu können. Aber auch Kupfersplitter, die durch die Explosion von Dynamit- und kleinen Zünd-Kapseln herumgeschleudert werden, oder Steinsplitter, die beim Sprengen mit Pulver oder Dynamit herumspritzen, desgleichen durch Explosion von Glasgefässen in Laboratorien etc. herumgeworfene Glassplitter können gelegentlich die Sklera durchschlagen. Grosse Splitter der Art können auch bloss eine Anspiessung verursachen, d. h. eine oft erhebliche Wunde, ohne dass der Splitter im Bulbus bleibt. Diese Anspiessungen sind aber seltener als die Wunden, bei denen der Splitter im Bulbusinnern sich befindet, sodass man immer gutthut, dass letztere als wahrscheinlicher in diagnostische Ueberlegung zu ziehen.

Die perforierende Wunde der Sklera verrät sich, so lange sie noch frisch, also nicht verklebt ist und wenn sie wenigstens eine gewisse Länge hat, durch die Herabsetzung des intraocularen Druckes. Ferner sieht man mit dem Augenspiegel gewöhnlich mehr oder weniger Blutung oder bald darauf entzündliche Trübung im Glaskörper. Bei peripher, also am Aequator bulbi, liegenden perforierenden Wunden kann man auch ophthalmoskopisch als hellen Streifen die Chorioidalwunde sehen. Die Anwesenheit eines Fremdkörpers im Bulbusinnern erfordert gründliche Untersuchung mit dem Augenspiegel. Diagnostisch ist ferner für den Nachweis von Eisensplittern die Anwendung des Sideroskops, einer sehr empfindlichen Magnetnadel, deren Ablenkungen mit einem Fernrohr abgelesen werden, zweckdienlich oder man nähert das Auge dem von mir angegebenen Riesenmagnet, der entweder den Splitter gleich nach vorn hinter die Iris zieht oder wenigstens zunächst

durch Schmerzreaktion die Anwesenheit eines Splitters im Bulbus anzeigt.

Nie soll man eine Skleralwunde sondieren, um die allfällige Anwesenheit eines Fremdkörpers in oder hinter derselben nachzuweisen oder um nachzusehen, ob die Wunde wirklich perforierend ist. Denn man schiebt dabei zu leicht pathogene Mikroorganismen, welche vielleicht bereits auf der Aussenfläche der Wunde sich abgelagert haben, in diese und in den Glaskörper hinein und schafft so eine Infektion des Bulbusinnern, die zum Untergang des Auges führt.

Die Behandlung der Skleralwunden erfordert grösste Ruhe des Patienten, am besten für einige Zeit im Bett und bei grossen Wunden der Art ist Verband auch des zweiten Auges (Binoculus) angezeigt. Schon verklebte Skleralwunden lässt man am besten in Ruhe, d. h. ohne Sutur, bei noch nicht verklebten, namentlich wenn sie klaffen, kann man sorgfältig in der Weise nähen, dass man die Conjunctiva und allenfalls etwas episklerales Gewebe in die Naht fasst. Die Sklera selbst zu nähen empfiehlt sich meistens nicht.

Nur bei ganz grossen, durch die Sklera ins Auge gedrungenen Eisensplittern ist es angezeigt, sie durch die Skleralwunde mit dem Riesenmagnet auszuziehen, kleinere zieht man besser in die Vorderkammer und durch eine kleine Incision der Cornea vollends heraus. Befindet sich ein solcher auch nur wenige Millimeter grosser Splitter frei irgendwo im Glaskörper, so wird er bei Annäherung des Auges an den grossen Magnet bald um die Linse herum hinter die Iris gezogen und wölbt diese etwas vor. Nun schiebt man den Kopf des Patienten sofort zurück oder unterbricht den Strom, damit der Splitter sich nicht in die Hinterseite der Iris einbohrt. Dann lässt man das Auge nach der Richtung drehen, in welcher der Splitter hinter der Iris liegt und zieht ihn durch die Pupille in die Vorderkammer, was meist gelingt, namentlich wenn man vor der Operation die Pupille noch etwas erweitern kann. Splitter, die in der Retina und Chorioidea feststecken,

Tab. 30a. Sarkom der Iris. Dieses Bild wurde mir von Herrn Kollegen Mayweg in Hagen freundlichst überlassen, der an der Heidelberger Versammlung der Ophth. Gesellschaft vom Jahr 1897 darüber folgende Mitteilung machte. Der 53jährige Fabrikarbeiter war schon 1870 von seiner Umgebung auf eine kleine gelbbraune Erhöhung von Stecknadelkopfgrösse in der Nähe des äusseren Randes der Iris in ihrem temporalen Drittel aufmerksam gemacht worden. Nach einem Jahr bemerkte er eine Veränderung im Fleck und dieser wurde nun allmählich grösser, ohne dass er das Sehen beeinträchtigte, das bei der Aufnahme im Mai 1897 noch völlig normal war. Der Geschwulstknoten wurde in zwei Sitzungen vollständig entfernt. Heilung nach 3 Wochen. Die Untersuchung der Geschwulst ergab, dass es sich um ein mässig stark pigmentiertes Spindelzellensarkom handelte. Die Pigmentfleckchen auf dem unteren Teil der Iris sind nicht pathologisch, sondern entsprechen jenen Fleckchen, die man hie und da auf der Iris sieht. Doch sieht man gelegentlich aus solchen Sarkome sich entwickeln.

— b. Iritis syphilitica. Es besteht ausgeprägte ciliare Rötung. Verfärbung der Iris durch Hyperämie, sodass die bläulich-graue Färbung (wie sie Fig. c vom anderen Auge zeigt) ins Grünliche verändert ist. Die unter dem Einfluss von Atropin befindliche Pupille zeigt die vorspringenden Zacken der Synechien. Es besteht Schmerz und ziemliche Lichtscheu. Patient ist seit einigen Jahren syphilitisch.

---

folgen dem Zug des grossen Magnets manchmal etwas langsam, sodass man gutthut, die Anziehung nicht zu früh abzubrechen und mehrmals zu wiederholen. Je kleiner der Splitter, umsoweniger kräftig wird er angezogen, um so kräftiger muss also der Magnet sein und umgekehrt. Hat man keinen grossen Magnet zur Verfügung, so muss man den Versuch machen, mit der kleinen magnetischen Sonde den Fremdkörper aufzusuchen und zu fassen, indem man damit entweder durch die Skleralwunde eingeht oder indem man eine geeignete Schnittwunde anlegt.

Die Krankheiten der Iris und des Ciliarkörpers.

I. Entzündungen.

Der vordere Abschnitt der Uvea, Regenbogenhaut und Ciliarkörper wird, meist gleichzeitig von Entzündung befallen,

a

c

b

Lith. Anst. F. Reichhold

sodass gesonderte Entzündung der Iris (Iritis) oder des Corpus ciliare (Cyclitis) weniger häufig ist, ja bei heftiger Entzündung dieser Teile macht gewöhnlich auch die Chorioidea mit, sodass dann von Uveitis gesprochen werden kann.

Die Erscheinungen der Iritis sind sehr charakteristisch. Indem das Auge sich pericorneal s. ciliar rötet, treten Schmerz, Thränen und Lichtscheu auf, die es dem Kranken bald schwer oder unmöglich machen, bei hellem Licht das Auge frei zu öffnen. Untersuchen wir es, so fällt uns bei nichtbrauner Iris eine Verfärbung derselben auf im Sinne der Hyperämie, die blaue Iris ist grünlich, die graue etwas rötlich, die hellbraun-grünliche etwas schmutzig-dunkler als die des normalen anderen Auges (Tab. 30 b). Zugleich fällt auf, dass die Zeichnung der Iris etwas undeutlich, ihr Gewebe trüb und etwas aufgelockert resp. durch entzündliche Infiltration verdickt ist. Schon diese Veränderung hat zur Folge, dass die Pupille infolge der Volumszunahme der Iris verengt und weniger beweglich ist. Die Verengerung und Unbeweglichkeit der Pupille wird ferner durch die entzündliche Reizung des Sphinkters begünstigt und bald wird die Beweglichkeit auf Lichteinfall noch beeinträchtigt durch Verlötung des Pupillarrandes mit der Linsenkapsel. Zuerst geschieht dies nur an einzelnen Stellen, die, wenn man die Pupille durch ein Mydriaticum (Atropin, Hyoscin, Cocain, Homatropin) erweitert, als schmale oder breitere Zacken vorspringen (Tab. 30 b) und der Pupille ihre Rundung rauben. Diese Zacken nennt man hintere Synechien im Gegensatz zu den vorderen Synechien der Iris mit der Cornea, die dann eintreten, wenn diese perforiert. Kommt man erst später zur Untersuchung, so kann schon der ganze Pupillarrand ringsherum verlötet sein, sodass die Pupille nun auch durch die genannten Mittel sich nicht mehr erweitern lässt. Oder es erweitert sich erst nach längerer Anwendung der Mydriatica die Pupille an einigen Stellen, indem die frischeren Verklebungen reissen und manchmal gelingt es, wenn die Verwachsungen noch nicht zu alt sind, sie alle nach und nach zu dehnen und schliesslich zu trennen, sodass die Pupille wieder rund w

Verwachsung der Pupille ringsherum durch zirkuläre Synechie wird Pupillarabschluss, seclusio pupillae, genannt, weil dadurch der Raum hinter der Iris, die hintere Kammer, von der Vorderkammer abgeschlossen wird.

Wo zahlreiche Synechien sich bilden, kommt es in der Regel auch zu Exsudation ins Pupillargebiet und damit zu einer Exsudatmembran, welche die Pupille verschliesst. Dies nennt man Pupillarverschluss, occlusio pupillae. Je dicker diese Membran, um so stärker und bedenklicher ist die Sehstörung. Zugleich mit der entzündlichen Exsudation im Pupillargebiet geht Hand in Hand solche ins Kammerwasser, das sich durch Leukocyten und Fibrin trübt, wodurch die Iris und Pupille weiter getrübt und verschleiert erscheint. Es können sich bei lebhafter Exsudation die Leukocyten im Kammerwasser senken und ein Hypopyon bilden, das dann den eitrigen Charakter der Iritis kundgibt. Ist die Exsudation mehr fibrinös, so kann in der Vorderkammer ein halbdurchsichtiges, eine graue Wolke bildendes Fibrin-Gerinsel sichtbar werden. Bei heftiger Iritis sieht man ferner in der Regel auch eine leichte, diffuse Trübung der Hornhaut auftreten, bedingt teils durch Auflagerung feiner Exsudatmassen auf deren Hinterfläche, teils durch Mitbeteiligung an der Entzündung in Form leichter Infiltration mit Wanderzellen.

Bei starker Iritis können die Schmerzen äusserst heftig werden und neuralgieartig sich über das Auge hinaus in Stirn, Schläfe und Kopf ausbreiten. Sie werden dann durch den geringsten Lichteinfall ins Auge bis zur Unerträglichkeit gesteigert, manchmal treten sie aber auch in der Nacht in heftigster Weise auf, wobei das Auge lebhaft thränt.

Anderseits gibt es Fälle schleichender Iritis, bei denen der Kranke von der Entzündung wenig merkt, sodass man gelegentlich Leute mit Synechien findet, die sich nicht erinnern können, eine Augenentzündung gehabt zu haben.

Die Iritis tritt oft nur einseitig auf und die Rückfälle, die nicht selten sind, befallen wieder dasselbe Auge. In anderen Fällen besteht die Neigung zur Erkrankung beider-

seits, sodass über kurz oder lang auch das andere Auge Iritis bekommt.

Die Cyclitis kennzeichnet sich durch andere Erscheinungen der entzündlichen Exsudation. Man beobachtet dabei 1. Beschläge (Präcipitate) auf die Hinterwand der Hornhaut, punktförmige, bis 2 mm grosse, runde, hauptsächlich auf dem unteren Teil der Hornhaut verstreute Häufchen von Rundzellen, mit Pigmentkörnern und Fibrin durchsetzt und je nach dem Pigmentgehalt grau oder bräunlich. Oft sind sie so klein, dass sie nur vermittelst der Lupe bei seitlichem Licht oder mit dem Lupenspiegel im durchfallenden wahrgenommen werden können. Sie finden sich oft nur im Bereich des unteren Quadranten der Hornhaut, also in einem dreieckigen Bezirk, dessen Spitze vor der Pupille liegt. Es kann aber bei Cyclitis auch die Exsudation in die Vorderkammer in Form eines Hypopyon stattfinden oder in Form grauweisser Massen, die im Kammerwinkel unten oder seitlich auftauchen. 2. Es kann die Hauptexsudation in die hintere Kammer stattfinden und zu einer flächenhaften Verlötung und Verwachsung der Iris mit der Linse, einer totalen hinteren Synechie führen. Man erkennt diese daran, dass nach und nach, indem die Iris ciliarwärts durch das schrumpfende Exsudat gegen den Linsenrand gezogen wird, die Vorderkammer sich peripher ringsherum vertieft. Bei dieser Irisverlötung gelingt es nicht oder nur unvollkommen, die Pupille zu erweitern. 3. Die Exsudation findet auch in den Glaskörperraum hinein statt, namentlich in dessen vorderen Teil, manchmal massenhaft und es tritt infolgedessen mehr oder weniger starke Sehstörung auf. Ist die Exsudation hinter der Linse stark, so bilden sich dort mit der Zeit eigentliche entzündliche Schwarten, deren Schrumpfung unter beständiger weiterer Reizung des Ciliarkörpers und fortschreitender Trübung des ganzen Glaskörpers zu Atrophie des ganzen Auges führt.

Es können bei starker Cyclitis alle drei Exsudationsformen sich kombinieren, wobei lebhafte weitere entzündliche Symptome, namentlich Rötung und Schmerz, nicht fehlen. Doch kann die reine Cyclitis auch ganz schmerz-

und injektionslos verlaufen und sich nur durch die Präcipitate und mehr oder weniger Sehstörung, die durch diese und durch Glaskörpertrübung bedingt wird, verraten. Diese Form der Cyclitis wurde bisher Iritis serosa genannt, ein unrichtiger, alter Name.

Ein wichtiges Symptom der Cyclitis ist die Aenderung des intraocularen Druckes. Er kann abnorm hoch werden und zwar namentlich bei der Form mit Beschlägen, aber auch unter die Norm sinken, letzteres mehr bei stärker ausgeprägter Erkrankung, somit namentlich im späteren Stadium. Diese abnorme Weichheit des Bulbus ist ganz besonders oft mit der wichtigen Erscheinung verknüpft, dass der leichteste Druck aufs Auge, namentlich auf die Gegend des Corpus ciliare, starken Schmerz hervorruft, sodass der Patient bei Berührung dieser Region sofort mit dem Kopf zurückfährt. Ein weiteres ominöses Symptom der Cyclitis ist Oedem des oberen Lides.

Je mehr die Iritis sich mit Cyclitis kombiniert und zur Iridocyclitis wird, um so hartnäckiger und gefährlicher pflegt die Erkrankung zu sein, weil die cyclitische Exsudation in Hinterkammer und Glaskörper das Auge bedeutend schädigt und zwar bleibend, indem diese Entzündungsprodukte sich schwer resorbieren und operativ unangreifbar sind. Auch hat die Cyclitis sehr geringe Tendenz zu heilen. Sie kann monate- ja jahrelang den Kranken quälen. Aber auch die reine chronische Cyclitis mit blossen Beschlagspunkten auf der Hinterwand der Hornhaut und mehr oder weniger Glaskörpertrübung kann ebenso lang sich hinziehen. Sie befällt, wenn sie spontan auftritt, zudem gern beide Augen. Bei längerer Dauer zieht sie auch gewöhnlich die Aderhaut in Mitleidenschaft.

Wenn also schon die akute Iridocyclitis und Iritis in der Regel Wochen zur Heilung braucht, bemisst sich die Dauer bei der chronischen Form dieser Entzündungen nach Monaten und Jahren und endet nicht selten allmälig mit Erblindung oder ihr nahe kommender Amblyopie, um so eher, je mehr die Neigung zu Rezidiven, was oft der Fall, sich ausprägt. Dabei führt dann die

chronische Iritis und Iridocyclitis zu Atrophie der Iris, Katarakt, Atrophie des Bulbus, entweder nur im vorderen Teil: Phthisis anterior oder total: Phthisis bulbi.

Die ursächlichen Verhältnisse der Iritis und Iridocyclitis sind sehr vielgestaltig. Zunächst können wir zwischen primärer und sekundärer Iritis unterscheiden. Die letztere tritt bei Keratitis auf, namentlich bei der eitrigen Form, ferner im Gefolge der Skleritis, gelegentlich auch der Chorioiditis und der Netzhautablösung, sowie der intraoculären Tumoren etc.

Die primäre Form kann infolge verschiedener Allgemeinerkrankungen auftreten oder als lokale Erkrankung (bei Trauma etc.). Was diese Allgemeinerkrankungen betrifft, so ist Syphilis bei weitem die häufigste Ursache der Iritis und Iridocyclitis (in zirka der Hälfte aller Fälle.)

Die syphilitische Iritis kann unter dem Bilde der gewöhnlichen Iritis mit Synechien auftreten (Tab. 30 b) oder aber mit mehr oder wenigen Beschlägen einhergehen oder Beides zusammen zeigen. Nicht selten aber schafft sie ein charakteristisches Bild dadurch, dass Knötchenbildung im Irisgewebe auftritt (Tab. 31). Sie sind, wenn klein (1 mm) graurot, wenn grösser (bis 3 und 4 mm) mehr gelbrot und die Iris ist in ihrer Umgebung gewöhnlich gerötet. Sie sitzen mit Vorliebe am Pupillarrand, gelegentlich einmal auch am Ciliarrand und wachsen ziemlich rasch. Sie können auch mehrfach auftreten und konfluierend eine längere Strecke des Pupillarrandes in einen dicken Wulst verwandeln. Immer bildet sich da, wo solche Syphilome sitzen, eine Synechie, die gewöhnlich bleibt, auch nachdem die Knötchen sich durch Resorption wieder verloren haben. Schon starke Verdickung des Pupillarrandes mit breiter Synechie muss, wenn auch keine deutlichen Knoten vorhanden sind (sie sind oft bloss mikroskopisch nachweisbar) den Verdacht der spezifischen Natur der Entzündung erwecken. Die Iritis mit und ohne Knötchen tritt gewöhnlich im sekundären Stadium der Syphilis auf, sodass man die Syphilome als Papeln bezeichnen kann. Tritt sie (weniger häufig) nach dem ersten Jahre der Erkrankung

Tab. 31. Iritis syphilitica condylomatosa (aus Mracek, Lehmann's Atlanten, Bd. IV, Tab. 43a). Der 23jährige Hausknecht hat seit 5 Tagen Schmerz in der rechten Schläfe und im rechten Auge, ciliare Rötung, Cornea und Kammerwasser rein. Die Pupille wird auf Atropin nierenförmig erweitert, da aussen-unten eine Synechie. Dort ragt ferner eine rötlich gefärbte, über hirsekorngrosse Geschwulst in die Pupille vor. Eine livide, pigmentierte, ins kupferfarbige spielende, etwa bohnengrosse, mässig infiltrierte Narbe an der Raphe des Penis in der Mitte der Pars pendula. Inguinale, cervicale und axillare Drüsen geschwellt. Universelles, pustulöses Syphilid. Heilung nach Schmierkur und subconjunctivalen Sublimatinjektionen.

---

auf, so können die Knötchen fehlen oder es kann im tertiären Stadium wieder zu Knötchenbildung kommen, die dann als Gummata zu bezeichnen sind. Sie können ziemlich gross werden und auch den Ciliarkörper in Mitleidenschaft ziehen. — Es tritt im Verlauf der Syphilis die Iritis leicht an beiden Augen auf, rezidiviert gern und wird oft von Erkrankung der Aderhaut, der Netzhaut und des Opticus begleitet.

Auch die hereditäre Lues kann Iritis veranlassen. Wenn im Kindesalter Iritis, namentlich chronischer Natur und beiderseits auftritt, muss man in erster Linie an hereditäre Syphilis denken.

Die rheumatische Iritis, in gewissen Gegenden recht häufig, hat nichts Charakteristisches und muss als solche aus rheumatischen Begleiterscheinungen resp. der Anamnese und aus der Wirkung bezüglicher Medikamente erschlossen werden. Sie rezidiviert sehr gern, manchmal zusammen mit Rezidiven von Gelenkrheumatismus.

Von dieser Form ist manchmal schwer zu unterscheiden die gonorrhoische Iritis, da diese bei solchen Gonorrhoe-Durchseuchten auftritt, welche am sog. Tripperrheumatismus leiden. Auch hier tritt oft die Iritis zugleich mit Gelenkentzündungen auf. Sie rezidiviert auch leicht und kann sehr hartnäckig sein.

Als seltenere Formen der Iritis sind zu nennen die Iritis tuberculosa und scrophulosa, die einerseits unter dem Bild einer gewöhnlichen, namentlich mit Beschlägen verlaufenden Iritis bei Tuberkulösen oder mit

Tuberkulose Belasteten sich einstellt, anderseits zu chronisch-tuberkulöser Knotenbildung in der Iris führt. Letztere ähneln den Syphilomen, sitzen aber fast nie am Pupillarrand, sondern peripher und haben mehr graue bis graurote Färbung. Sie wachsen auch meist langsamer und unter weniger entzündlichen Erscheinungen als die Syphilome, in der Regel zugleich mit Bildung von oft grossen Beschlägen an der Hinterwand der Hornhaut. Häufig entwickelt sich aus einem oder mehreren beisammen oder getrennt sitzenden kleinen Knötchen durch Hinzuwachsen weiterer solcher und Konfluenz eine höckerige, unregelmässige Wucherung, die einen Teil der Vorderkammer ausfüllt. Mit Vorliebe beginnt der Prozess im unteren Teil der Vorderkammer. Manchmal sieht man neben grösseren konglobierten Wucherungen auf der Iris miliare Tuberkelknötchen, welche die Diagnose erleichtern. — Tuberkelähnliche Knötchen können auch durch das Eindringen von Raupenhaaren in die Vorderkammer und (selten) durch Leukämie und Pseudoleukämie verursacht werden.

Gelegentlich sieht man auch Iritis bei Diabetikern (und Albuminurikern) auftreten oder bei Febris recurrens. Iritis idiopathica nennt man die Iritis, bei der keine Grundkrankheit auffindbar ist. Sie tritt namentlich oft ohne starke Entzündungserscheinungen unter dem Bilde der chronischen Iridochorioiditis mit Synechien, Beschlägen und namentlich tiefer Erkrankung des Glaskörpers auf, der immer trüber wird. Es gesellt sich Linsentrübung, Atrophie der Chorioidea und der Retina hinzu und im Laufe der Jahre kann vollständige Erblindung eintreten. Dieser bösartige Prozess befällt meist beide Augen, wenn auch manchmal in anfänglich ungleicher Stärke.

Die wichtigste Form der nicht mit Allgemeinerkrankung in Verbindung stehenden Iridocyclitis ist die traumatische, namentlich auch deshalb, weil sie die deletäre sympathische Ophthalmie des anderen Auges verursachen kann. Zum mindesten kann das verletzte Auge in Bälde durch den Prozess zu Grunde gerichtet werden. Verursacht wird sie durch perforierende Wunden und zwar solche, die mit

Infektion verbunden sind, während aseptisch bleibende Verwundungen der Iris und des Ciliarkörpers ohne Entzündung heilen. Nicht nur accidentelle Verletzungen können diesen fatalen Prozess heraufbeschwören, sondern namentlich auch operative Eingriffe in der Nähe des Ciliarkörpers, z. B. die Staaroperation. Sobald eine Wunde bis ins Corpus ciliare sich erstreckt, ist die Gefahr der Iridocyclitis und damit der Entzündung des anderen Auges gegeben, ebenso dann, wenn ein Fremdkörper im Auge zurückbleibt.

Die sympathische Ophthalmie wird weniger durch eitrige, akute bald zu Panophthalmie führende Iridocyclitis verursacht, als vielmehr durch die schleichende, chronische Form, bei der manchmal die Situation gar nicht so gefährlich zu sein scheint. Das verletzte Auge zeigt vielleicht bloss etwas Rötung, abnorme Weichheit, einige Beschlagspunkte, und unter Umständen noch ganz gutes Sehen. Es sind oft Augen, die man nicht gern opfert, weil man immer noch hofft, sie heilen zu können. Anderseits sind auch schrumpfende phthisische Bulbi, bei denen die primäre Entzündung schon abgelaufen, imstande eine sympathische Erkrankung hervorzurufen, wenn sie spontan oder durch erneutes Trauma (Stoss, Schlag etc.) sich wieder entzünden, während schmerz- und entzündungslosen atrophischen Augen diese Eigenschaft abgeht. Am häufigsten aber tritt die sympathische Entzündung zur Zeit der noch thätigen Iridocyclitis, zirka 4—8 Wochen nach der Verletzung auf. Sie kündigt sich durch Prodrome an, die man als sympathische Reizung bezeichnet, weil sie noch nicht eigentlich entzündlicher Natur sind: Accommodationsschwäche, Empfindlichkeit gegen Licht, etwas vermehrte Füllung der gröberen Gefässe um die Hornhaut. Ihnen folgen dann rasch oder langsam die eigentlichen entzündlichen objektiven Symptome: ciliare Rötung, Verengerung der Pupille, die bald Synechien zeigt. Namentlich treten aber bald Präcipitate an der Hornhaut und alle übrigen Erscheinungen der Iridocyclitis auf. Die sympathische Iritis ist eine der bösartigsten Entzündungen des Auges und führt oft, trotz aller Behandlung zur Erblindung. Der Weg der

Ueberwanderung aufs zweite Auge ist noch nicht genau bekannt.

Diagnostisch kommt bei der Iritis und Iridocyclitis weiter noch folgendes in Betracht. Man hat sich vor allem davor zu hüten, Glaukom mit Iritis zu verwechseln, weil dies leicht Erblindung zur Folge hat, indem die Iritis-Behandlung in unheilvollster Weise das Glaukom verschlimmert. Bei Iritis ist die Pupille eng, bei Glaukom weit. Die Druckprüfung gibt weitere Auskunft, darf also in keinem Fall, der für Iritis erklärt wird, vergessen werden. Wichtig ist oft die Diagnose der abgelaufenen Iritis, weil sie bei der Diskussion der Frage, ob jemand syphilitisch sei, in die Wagschale fällt. Da darf man dann Reste der fötalen Pupillarmembran, welche nicht selten als grauliche oder bräunliche Punkte und feine Faden im Pupillargebiet zu sehen sind, nicht für Synechiereste halten. Diese Faden, die sich synechieähnlich von der Iris zur Linsenkapsel hinüberziehen, entspringen nicht wie die Synechien vom Pupillarrand, sondern von der Irisfläche, von den Leisten des kleinen Iriskreises und die Pupillarmembranpunkte bilden nicht wie die Reste von Synechien einen Kranz oder Teile eines solchen, sondern unregelmässige Gruppen im mittleren Bezirk der Pupille.

Die Behandlung der Iridocyclitis muss eine lokale und eine dem Grundleiden entsprechende allgemeine sein. Die erstere besteht bei allen Fällen in Erweiterung der Pupille durch Atropin oder Hyoscin. Erweitert sich die Pupille schwer, so kann zur Unterstützung der Mydriasis noch zwischen hinein Cocain eingetropft werden. Wo die Entzündung Drucksteigerung zur Folge hat, muss Atropin zeitweise ausgesetzt werden. Je stärker die Iridocyclitis ist, umsomehr muss das Licht von den Augen fern gehalten werden, entweder bloss vermittelst einer Dunkelbrille oder durch Aufenthalt im Dunkelzimmer. Es werden vermittelst Atropin und Dunkelheit nicht nur die Beschwerden des Patienten durch Ruhigstellung der Iris vermindert, sondern es wird auch der Entzündung entgegengearbeitet, weil bei erweiterter Pupille in die verschmälerte Iris weniger Blut

einströmen kann. Zugleich wird durch die Mydriasis die Synechiebildung erschwert. Während bei der Iritis mit blossen Beschlagspunkten meist 1—2 Tropfen einer 1% Lösung genügen, sind bei akuter Iritis 5—8 Tropfen p. d. notwendig, wozu, wenn nötig, noch die gleiche Zahl Cocaintropfen einer 2% Lösung gefügt werden können. Absolute Unthätigkeit der Augen und Vermeidung alles Alkoholes sind bei akuter Iritis unentbehrlich.

Die syphilitische Iritis erfordert energische antispezifische Behandlung mit Einreibungskur (2—4 Grm. p. d.) und Jodkali (2—5 Grm. p. d.). Bei hartnäckiger Entzündung ist daneben noch Schwitzkur empfehlenswert. Diese ist namentlich auch bei der rheumatischen Form angezeigt nebst Natr. salicylicum.

Die tuberkulöse Iritis erfordert kräftigende Allgemeinbehandlung. Die Excision der Wucherungen nützt nicht viel. Dagegen sah ich von Einbringung sterilisierten Jodoforms in die Vorderkammer schon mehrfach gute Wirkung.

Gegen die Iritis traumatica ist vor allem prophylaktisch zu verfahren in dem Sinne, dass bei allen die Bulbuskapsel perforierenden Operationen strengste Antisepsis resp. Asepsis angewendet wird. Infizierte Wunden müssen, so gut es geht, desinfiziert werden (Carbol, Glühschlinge etc.). Auch hier sah ich durch gleichzeitige Einbringung von Jodoform in die Wunde und in die Vorderkammer (bei beginnender Wundrandeiterung nach Staaroperation) auffallend günstige Wirkung und Erhaltung des schon verloren geglaubten Auges. Die so beliebten, populären, kalten Umschläge sind bei allen Bulbuswunden vollständig zu perhorreszieren, weil sie in hohem Masse geeignet sind, Infektion zu veranlassen. Ist schon infektiöse Entzündung der Verletzung gefolgt, so helfen sie nebst den ebenfalls beliebten Blutegeln ebensowenig wie „Choralsingen bei einer Feuersbrunst“ (Hirschberg). Ganz besonders wichtig ist die Prophylaxe der so gefährlichen Iritis sympathica. Hiezu gehört sorgfältigste Ueberwachung und gründliche Ausbehandlung aller Verletzungen, welche geeignet sind, sie hervorzurufen, ferner die Enucleation

aller Augen, welche mit sympathischer Iritis drohen, also namentlich solcher, welche schlecht heilende Wunden in der Ciliarregion haben. Wenn die Narben solcher sich einziehen, so ist das Auge gewöhnlich für die Enucleation reif, namentlich wenn es noch dazu abnorme Weichheit und nicht endenwollende, auch nur leichte Rötung nebst Druckempfindlichkeit zeigt. Ist ferner schon zur Verhütung und Heilung der traumatischen Iritis die Entfernung jedes Fremdkörpers aus dem Bulbusinnern angezeigt, so ist sie es noch viel mehr da, wo sympathische Iritis droht.

Bei schon ausgebrochener sympatischer Entzündung ist in den meisten Fällen die sofortige Enucleation des ersterkrankten Auges angezeigt. Dieser muss kräftige, andauernde Atropinisierung im Dunkelzimmer und energische Einreibungskur mit grauer Salbe folgen.

Der traumatischen und namentlich der sympathischen Iritis geht man am besten auch dadurch aus dem Wege, dass man nie an einem traumatisch entzündeten Auge ohne zwingenden Grund (Fremdkörperentfernung) operiert. Noch weniger darf ein bereits sympathisch erkranktes Auge operiert werden, bevor alle Entzündungserscheinungen längere Zeit schon geschwunden sind. Erst dann darf allenfalls durch Pupillenbildung (Iridektomie) eine Besserung des Sehens versucht werden.

Von den Folgezuständen der Iritis erfordert namentlich der Pupillarabschluss operative Hilfe, weil er sonst Glaukom verursacht. Es muss bei Zeiten die Iridektomie angelegt werden.

II. Die Verletzungen der Iris.

Infolge starker Gewalteinwirkung auf das Auge sehen wir an der Iris hie und da Verletzungen, die namentlich auch oft forensisches Interesse haben. Es sind da zu nennen die Einrisse im Pupillarrand, Sphinkterrisse, welche der Pupille nicht nur eine unregelmässige Form geben, sondern sie auch ganz oder zum Teil lähmen, sodass Mydriasis traumatica die Folge ist, die aber auch durch blosse Quetschung der Nerven zu Stande kommen kann.

Ferner kann die Iris an ihrem ciliaren Ansatz eine mehr oder weniger lange Strecke abreissen, was Iridodialyse genannt wird. Es ist dann in der Peripherie der Vorderkammer eine schwarze Lücke von der Form eines Kreissegmentes sichtbar und der dieser zunächst liegende Pupillarrand nicht rund, sondern gerade und reaktionslos. Es kann, namentlich bei Skleralrupturen, auch zu gänzlicher oder teilweiser Herausreissung der Iris kommen: Irideremie oder Aniridia traumatica. Bei derselben Gelegenheit kann auch die Iris nach hinten umgeschlagen werden (Tab. 34 b). Bei allen diesen Irisverletzungen kann Blutung in die Vorderkammer vorkommen, sowie Verschiebung der Linse.

III. Die Geschwülste der Iris und des Ciliarkörpers.

Einigermassen gutartig, wenn auch oft nicht ganz leicht zu beseitigen, sind die Iriscysten, welche in der Regel die Folge einer perforierenden Verletzung der Vorderkammer sind. Sie können durch Glaukom zur Erblindung führen und müssen rechtzeitig entfernt werden.

Das sehr bösartige Sarkom kommt an der Iris und dem Ciliarkörper hie und da vor, meist pigmentiert, graubraun, braun bis schwarz. Es entwickelt sich in der Iris hie und da aus schon lange vorhandenen Pigmentfleckchen der Iris, wächst zuerst langsam, um dann allmählich grosse Knoten zu bilden (Tab. 30 a), die, wenn man sie sich selbst überlässt, bald nach aussen durchwuchern. Das Sarkom des Ciliarkörpers kann längere Zeit unbemerkt wachsen, bis es in der Peripherie der Vorderkammer erscheint. Nur kleine Irissarkome können isoliert exstirpiert werden, bei grösseren oder bei denen des Corpus ciliare ist die Enucleation des Bulbus nötig, da sonst Lebensgefahr entsteht.

Von den tuberkulösen Geschwülsten der Iris war bei der Iritis die Rede.

Die Krankheiten der Linse.

Da die Linse gefässlos ist, kommt in ihr Entzündung nicht vor, es können höchstens, nachdem die Linsenkapsel durch Trauma oder intensive Eiterung durchbrochen ist, Eiterkörperchen sekundär einwandern.

Die spontane Erkrankung der Linse äussert sich daher hauptsächlich bloss in der Form von Trübung, s. Staarbildung, auch Cataract genannt, und auch die sekundär durch anderweitige Erkrankungen des Auges oder durch Verletzungen bedingten Störungen in der Linse äussern sich durch Staarbildung.

Diese Trübungen erscheinen bei auffallendem Lichte grau, graublau oder weisslich, im durchfallenden Lichte dagegen schwarz auf rotem Grund (Tab. 32 und 33). Zur deutlichen Wahrnehmung der oft in der Peripherie der Linse vorhandenen Trübung bedarf es der Erweiterung der Pupille. Dabei zeigt die Untersuchung im seitlichen Licht deutlich die Lagerung der partiellen Trübungen der Linse, welche oft, gemäss der Struktur der Linsenfaserung, radiäre Linien, Streifen und Keile bilden (Tab. 33 b und c), die sich vom Linsenrand in der vorderen oder hinteren Rindenschicht (Corticalis) gegen den vorderen oder hinteren Linsenpol hinziehen und somit, wenn sie lang sind, bis ins Pupillargebiet reichen. Dazwischen sieht man oft noch punktförmige Trübungen in mehr oder weniger grosser Menge. Die Linsentrübungen liegen immer im Bereich der Linsenfasern oder des die vordere Linsenkapsel auf ihrer Rückseite überziehenden Kapselepithels, nicht aber in der Kapsel selbst. Gleichwohl spricht man von Kapselstaar, man meint aber damit die Trübungen, welche durch Wucherung des Kapselepithels entstehen. Sie befinden sich ausschliesslich in den mittleren Partien der vorderen Linsenfläche, sind manchmal grellweiss, scharf begrenzt und hie und da prominent (Tab. 34). Während diese Trübung auf einer dichten Anhäufung von Kapselzellen besteht, werden die übrigen Linsentrübungen durch degenerative Veränderungen verursacht und dadurch gebildet, dass die

Tab 32a. Cataracta senilis matura, d. h. es geht die Staartrübung bis ganz an die Linsenkapsel, also auch bis an den Pupillarrand heran. Die 72jährige Frau ist im übrigen ganz gesund.

— b. Cataracta traumatica. Der 14jährige Patient stand gestern mit dem einen Fuss in eine grosse Kiste, sodass diese mit dem oberen Rand gegen ihn stiess und sein bisher gut sehendes linkes Auge sehr wahrscheinlich durch einen dort steckenden Nagel oder spitzen Spahn verletzte. Denn das Auge zeigt unzweideutig eine Stichverletzung, indem etwas nach innen-unten von der Mitte in der Hornhaut eine bereits geschlossene 2 mm lange, als grauliches Streifchen sichtbare Wunde zu sehen ist, der nasalwärts eine Wunde der Iris und eine Verletzung der vorderen Linsenkapsel entspricht, welch letztere bereits eine Trübung der Linse zur Folge hatte, welche einerseits im nasalen Teil der vorderen Corticalis um die Kapselwunde herum, anderseits in der hinteren Corticalis sich ausbreitet, in letzterer eine zierliche, nur im durchfallenden Licht deutliche Rosette bildend. Etwas ciliare Rötung. S. 6/36. Nach 14 Tagen ist die hintere Corticalistrübung etwas geringer, die vordere stärker, verbunden mit Linsenquellung. Nach weiteren 14 Tagen ist die Linse fast ganz trüb. Es wird dann durch mehrfache Discission der noch nicht resorbierte Teil des Staars beseitigt, sodass nach einigen Monaten S. 6/6 vorhanden ist, bei Hypermetropie von 12 D.

Linsenfasern, namentlich zunächst zwischen Kern und Rinde in der Gegend des Aequators des Kernes auseinander weichen, sodass Spalträume entstehen, in welchen durchsichtige oder körnige Massen sich ansammeln. Die Linsenfasern, ebenfalls zunächst mit Vorliebe die der Aequatorgegend, quellen auf, trüben sich molekulär, können zerfallen und einen Brei bilden, der aus Fettkörnchen, Myelintropfen, Cholesterinkrystallen und Faserresten besteht. Da zur Zeit stärkerer Staarbildung die Linse deutlich aufquillt, so ist der Degenerationsprozess offenbar mit einer vermehrten Aufnahme von Flüssigkeit in die Linsensubstanz verbunden. Das Aufquellen bei der sich bildenden Totalcataract kann man daran erkennen, dass die Vorderkammer durch Vortreten der Iris seichter wird. Zu Quellung und Trübung führt auch jedes Eindringen von Humor aqueus in die Linse, wie es durch Verletzung der Vorderkapsel so häufig veranlasst wird. Dadurch entsteht dann der Wundstaar (Tab. 32b).

a

b

Lith. Munchen.

Diesen objektiven Symptomen der Staarbildung entsprechen subjektive Symptome, d. h. Sehstörung, nur dann, wenn die Trübungen im axialen Teil der Linse liegen, während periphere Trübungen die längste Zeit vorhanden sein können, ohne dass sie bemerkt werden. Zentrale Staarbildung macht sich aber bald durch das Auftreten von dunkeln Flecken, Mücken, Streifen etc. geltend und namentlich durch Vielfachsehen, das sich besonders beim Betrachten eines Lichtes (Strassenlaternen) oder des Mondes etc. einstellt. Tritt die Trübung in der Linse ganz diffus auf, so wird die Sehstörung stärker, als wenn bloss trübe Streifen vorhanden, zwischen denen die Lichtstrahlen noch hindurch können. Bei zunehmender Staarbildung nimmt das Sehen immer mehr ab, immer aber bleibt bei blossem Staar in sonst gesundem Auge ein gewisses Sehen erhalten, das wenigstens noch Handbewegungen in 20–30 cm wahrnehmen lässt und eine Kerzenflamme im Dunkeln nach allen Richtungen richtig lokalisiert (v. pag. 47). Auch wird der Schein einer Kerze noch im Dunkelzimmer bis auf mindestens 3 Meter erkannt. Leistet das Auge dies nicht mehr, so muss man annehmen, es seien krankhafte Veränderungen in der Tiefe des Auges vorhanden (Netzhautablösung, Opticusatrophie, ausgebreitete Chorioiditis etc.). Manchmal kann man den Beginn des Altersstaares daran schon aus den Angaben der Patienten erschliessen, dass diese Kurzsichtigkeit angeben oder Zunahme solcher, die schon bestanden hat. Es ist dieses Symptom die Folge der Quellung der Linse, wodurch sie stärkere brechende Kraft bekommt.

Klinisch lassen sich verschiedene Formen von Staar unterscheiden:

a) Partielle stationäre Staare.

Zu diesen gehört 1. die Cat. polaris anterior. Sie bildet am vorderen Linsenpol ein kleines, weisses Pünktchen, Fleckchen oder Kegelchen, das hie und da spitz ausgezogen ist (Tab. 34a). Hiebei handelt es sich um sogen. Kapselstaar, d. h. die Trübung wird durch

Tab. 33a Cataracta zonularis Der Schichtstaar ist bei dem 7jährigen Jungen an beiden Augen seit früher Jugend vorhanden, sodass er nie ganz scharf sah. Jetzt beträgt die Sehschärfe, deren Defekt durch den beginnenden Schulbesuch fühlbarer wird, an dem abgebildeten Auge 1/4, sodass dann die operative Beseitigung der Linse durchgeführt wird, da die Augen im übrigen normal sind.

— b. Dasselbe Auge im durchfallenden Licht. Man sieht so (bei erweiterter Pupille), dass (ausnahmsweise) auch ausserhalb der das Zentrum umgebenden Trübungs-Schicht noch feine radiäre Trübungen vorhanden sind.

— c. Cataracta senilis incipiens im durchfallenden Licht, das (bei erweiterter Pupille) die grösstenteils radiär stehenden Trübungsstreifen am deutlichsten wahrnehmen lässt. Im übrigen ist das Auge normal Die Spur ciliarer Rötung rührt von einer ganz leichten, im Bild nicht sichtbaren Schürfung der Hornhaut her.

---

eine Wucherung der Kapselzellen gebildet. Sie kann angeboren sein und ist dann meist beiderseits vorhanden oder dadurch erworben, dass nach Perforierung eines zentralen Hornhautgeschwüres und Abfluss des Kammerwassers sich die Linse an die Geschwürsstelle anlegt, wodurch die Kapselzellen zur Wucherung gebracht werden. Man sieht daher in diesen Fällen immer auch eine kleine oder grössere Macula zentral in der Hornhaut. Dieser Vorgang führt aber nur bei kleinen Kindern zur Linsentrübung, später im Leben nicht mehr. Meist ist es die Ophthalmogonorrhoe der Neugeborenen, welche diese weitere bleibende Schädigung zur Folge hat. Die Cat. polaris anterior befindet sich also immer unter der Linsenkapsel und kann nicht etwa von der Linse abgeschabt werden, ohne dass die Kapsel eröffnet und Wundstaar erzeugt würde. Wenn sie ganz klein ist, so stört sie übrigens das Sehen in nur mässigem Grad, aber umsomehr, je enger die Pupille wird, also im hellen Licht.

2. Die Cat. polaris posterior, welche am hinteren Pol eine kleinere oder grössere Trübung bildet, kann (selten) angeboren als Rest der fötalen Tunica vasculosa lentis beobachtet werden, hie und da zugleich mit einem Rest der Arteria hyaloidea oder aber sie entwickelt sich infolge

a

b

c

Lith. Anst. F. Reichhold München.

von Pigmentdegeneration der Netzhaut, von Chorioiditis oder von Glaskörperdegeneration. Die beiden letztgenannten Affektionen haben gewöhnlich etwas grössere, in der hinteren Corticalis sich ausbreitende Trübung zur Folge und mit Ausnahme der angeborenen Form hat diese hintere Polarcataract Neigung, sich früher oder später weiter auszubreiten. Die bei Pigmentdegeneration bleibt dagegen oft sehr lange stationär. Man muss sie im durchfallenden Licht mit dem Augenspiegel aufsuchen. Sie bildet eines der Merkmale dieser Retinalerkrankung.

3. Die Cat. perinuclearis s. zonularis, Schichtstaar, bildet die häufigste Staarform im Kindesalter und hängt vielleicht mit Rachitis zusammen (Horner). Sie wird durch zwei schalenförmige Trübungen gebildet, welche mit ihren Rändern aufeinander liegend den durchsichtigen Kern umschliessen. Dieser Kern und die Schalen können verschieden gross sein. Tab. 33a zeigt z. B. einen kleinen Schichtstaar. Häufig ist er grösser und bildet dann bei der Betrachtung im seitlichen oder durchfallenden Licht eine runde Scheibe, die aber bei der ersteren Untersuchungsmethode deutlich eine Wölbung nach vorn erkennen lässt und richtet man die Spitze des Lichtkegels bei seitlicher Beleuchtung etwas tiefer auf die hintere Hälfte der Linse, sieht man dort die hintere, nach vorn konkave Schale der Trübung. Im durchfallenden Licht bemerkt man oft Zacken an der Begrenzung des Schichtstaares. Sie entsprechen kleinen Trübungsstreifchen, welche den Rand des Schichtstaares umfassen und deshalb auch Reiterchen genannt werden. In anderen Fällen sieht man auch noch weiter peripher kurze Trübungslinien (Tab. 33b). Hie und da ist der Schichtstaar nur rudimentär vorhanden, sodass den beiden Trübungsschichten nur disseminierte feine Punkte entsprechen. In diesem Fall ist die Sehstörung nur unbedeutend, während bei stärkerer Trübung dieser entsprechend die Störung erheblich ist, namentlich bei enger Pupille, sodass neben dem Schichtstaar vorbei keine Lichtstrahlen mehr nach der Retina gelangen können. Der Schichtstaar ist in der Regel beiderseits vorhanden und die längste Zeit stationär, kann

Tab. 34a Vordere Polarcataract in Form einer sogenannten Cataracta pyramidalis. Der 15jährige Junge hat als Neugeborner keinen Eiterfluss gehabt, aber 1/2 Jahr nach der Geburt bekam er Convulsionen. Der gerufene Arzt habe dann einen Fleck auf dem Auge bemerkt. Es besteht Verdacht auf hereditäre Lues insofern, als 2 Frühgeburten vorkamen und 8 Kinder 10—14 Wochen nach der Geburt starben. Es leben bloss 3 Kinder. Im übrigen ist nichts von Lues zu finden, die Corneae sind vollkommen klar, der Augengrund des Patienten ist beiderseits normal. Die Sehschärfe beträgt beiderseits bloss fast 1/4, da die centrale Linsentrübung natürlich erheblich stört, namentlich bei enger Pupille. Auf einer 2,5 mm grossen runden, grauweissen Scheibe erhebt sich beiderseits ein kleiner spitzer Kegel, der in die Vorderkammer hineinragt. Im übrigen ist die Linse klar. Bei der Discission wird die Poltrübung umschnitten und herausgeholt. Die mikroskopische Untersuchung ergibt, dass es ein unter der Kapsel liegender sogenannter Kapselstaar ist. Die operative Beseitigung der Linsen ging in normaler Weise vor sich und hatte beiderseits S. = 1/2 zur Folge mit Hyp. 13,0. D.

— b. Austritt der Linse unter die Bindehaut. Vor 3 1/2 Monaten stiess der 56jährige Mann im Walde mit dem Auge gegen einen Ast. Das Sehen wurde sofort ganz schlecht, es beträgt jetzt Fingerzählen in 2 1/2 Meter, ohne Besserung durch ein Convexglas, links ist es normal. Der Skleralriss, durch den die Linse austrat, resp. dessen Narbe, ist temporal von der Hornhaut deutlich zu sehen. Temporalwärts ist auch die Pupille verzogen, indem sie offenbar nach hinten umgeschlagen wurde. Gegen die Rupturstelle hin zieht ferner der blutig durchtränkte Glaskörper in deutlichen Streifen. Er ist weiter rückwärts so durch Blutungen getrübt, dass der Augengrund nur unvollkommen sichtbar wird, doch kann man temporalwärts einen Chorioidalriss wahrnehmen. Nach Spaltung der Bindehaut wurde die schon stark eingeheilte Linse, die den Pat. belästigte, ausgeräumt, ohne dass dabei die Rupturstelle irgendwie lädiert wurde, sodass auch kein Glaskörper austrat. Heilung in 10 Tagen.

---

aber auch später im Leben zu vollständiger Staartrübung führen.

Während bei den vorbenannten Staarformen die operative Behandlung nur nötig wird, wenn die betreffende Trübung gross ist, führt der Schichtstaar in der Regel früher oder später zur Operation. Die blosse optische Iridektomie bei kleinerem Schichtstaar (nach innen-unten), die das Sehen neben dem Schichtstaar vorbei ermöglicht, gibt unbefriedigende Resultate. Es ist vielmehr die Entfernung der Linse durch Discission angezeigt.

a

b

...chhuld., München.

b) Progressive Staare.

Hieher gehören die häufigeren Staarformen, vor allem 1. die Cat. senilis, der Alter'sstaar. Er beginnt als Cat. incipiens mit speichenartigen Linien und Streifen oder Keilen, die ihre Spitze gegen die Linsenpole richten, entwickelt sich als Cat. intumescens weiter und wird zur Cat. matura, wenn die Trübung vorn bis an die Kapsel reicht, sodass die Iris bei seitlicher Beleuchtung keinen Schatten mehr auf die Trübung wirft (Tab. 32 a). Sie wird deshalb reif genannt, weil sie sich in diesem Stadium am leichtesten operativ entfernen lässt, indem sie sich nun infolge der breiartigen Konsistenz der Corticalis vollständig aus der Kapsel löst. Durch die grauweisse Rindenschicht hindurch schimmert bei stärkerer Belichtung oft der gelbliche Kern. Dieser kann aber auch farblos sein. Er entsteht durch die normale Altersklerose der Linse, welche auch die früher (pag. 42) erwähnte Abnahme der Akkommodationsbreite verursacht und welche ferner den Kern vor dem cataractösen Zerfall schützt, sodass er innerhalb der trüben Rinde noch mehr oder weniger durchsichtig bleibt, dabei aber gelbe Färbung annehmen kann. Da nach dem 70. Jahr die Sklerose fast bis an die Kapsel reicht, so entwickelt sich in diesem hohen Alter manchmal nur wenig graue Trübung und es kann vorkommen, dass die Linse halb durchsichtig bleibt, aber infolge der mangelnden Corticalis und der stark gelbbraunen Färbung des Kernes einen dunkeln Reflex schafft: Cat. nigra.

Dem Stadium der Reife folgt das der Ueberreife. In diesem vermindert sich das Volumen der Linse allmählich mehr und mehr, die Vorderkammer wird abnorm tief und es bildet sich oft vorderer Kapselstaar in Form weisser Punkte und Flecken. Ferner treten Cholesterinkrystalle, die man deutlich glänzen sieht, in dem Staarbrei auf. Bei weiterer Schrumpfung des Staares tritt Schlottern desselben auf, schliesslich kann auch die Zonula einreissen und die Cataract luxieren.

2. die angeborene Cataract, viel weniger häufig als die senile, ist in der Regel doppelseitig und weich, da

noch kein Kern besteht. Nur ganz ausnahmsweise ist, aus noch nicht bekannten Gründen, der angeborene Totalstaar hart.

3. Der Wundstaar, Cat. traumatica, ist fast immer ein progressiver Staar. Jede Verletzung, welche die Linsenkapsel eröffnet und damit dem Humor aqueus oder Glaskörper Zutritt zur Linsensubstanz verschafft, hat Cataract zur Folge. Nicht immer ist die Verletzung eine direkt perforierende vermittelst Messer, Schere, Fremdkörper etc., sondern es kann auch eine stumpfe Gewalteinwirkung auf den ganzen Bulbus vermittelst Quetschung Cataract verursachen, wahrscheinlich durch Sprengung der Kapsel am Aequator. Ganz selten dürfte blosse Erschütterung der Linse ohne Eröffnung der Kapsel Staartrübung hervorrufen. Während bei umfangreicher Eröffnung der Vorderkapsel schon in 24 Stunden der grösste Teil der Linse getrübt sein kann, erfolgt die Staarbildung bei kleiner Kapselwunde nur langsam. Man sieht dann, wie zuerst die Umgebung dieser grauweiss oder bläulichgrau wird (Tab. 32 b) und dabei quillt, sodass dann bald die getrübte Linsenmasse sich pilzförmig vordrängt und in die Vorderkammer hineinragt. Es fallen von ihr manchmal Teile ab und senken sich als graue Flocken in der Vorderkammer. Bei kleiner Kapselwunde ist die Quellung nicht erheblich und auch die Resorption der Staarmassen in der Vorderkammer, die namentlich bei jugendlichen Individuen kräftig zu sein pflegt, infolgedessen verlangsamt. Hat der Humor aqueus fortwährend Zutritt zur Linsensubstanz, so geht die Quellung und Resorption immer weiter, bis alle Linsensubstanz beseitigt und nur noch die Kapsel übrig ist. Kleine Kapselwunden können durch die Blähung der ihnen benachbarten Staarmassen weiterreissen und sich vergrössern, ganz kleine aber können sich auch wieder schliessen, indem die Kapselzellen wuchern und einen Abschluss bilden oder indem die Iris mit der Wunde verklebt. Bei solchen ganz kleinen Verletzungen bildet sich dann oft zunächst eine rosettenartige, manchmal sehr zierlich aussehende Trübung (im durchfallenden Licht zu sehen) in der hinteren Corticalis

der Linse. Sie kann eine Zeit lang stationär bleiben, ja sogar sich wieder vermindern, in der Regel entwickelt sich aber dann doch progressiver Staar und totale Trübung.

Eine wichtige Komplikation des Wundstaares bildet die Drucksteigerung, das Sekundär-Glaukom. Sobald die verletzte Linse stark quillt, tritt das Glaukom sehr leicht auf, auch in jugendlichen Augen, besonders aber in alten. Man erkennt die Drucksteigerung sofort an der matten Hornhautoberfläche. Wird nicht durch Punktion der Cornea und Ablassen der Staarmassen Platz geschaffen, so kann das Sehen allmählich zu Grunde gehen.

Manchmal gesellt sich zu der Cataractbildung noch Entzündung, indem das Trauma zugleich eine Verunreinigung der Vorderkammer zur Folge hatte und damit Iritis oder Iridocyclitis veranlasste. Es verlötet sich die getrübte Linse mit der Iris, eventuell auch mit dem Ciliarkörper: Cat. accreta, die für die Operation weniger günstig ist.

4. Die Cat. complicata tritt infolge anderweitiger Erkrankungen des Auges auf. Als solche sind zu nennen: heftige Iritis und Iridocyclitis, namentlich eitriger Natur (Ulcus serpens); chronische Iridochorioiditis mit Glaskörpertrübungen, Netzhautablösung, Pigmentdegeneration der Netzhaut, Glaukom im letzten Stadium. Auch die hochgradige Myopie schafft eine gewisse Disposition zu Staar, gewöhnlich immerhin erst in etwas späteren Jahren. Dass eine Cataract kompliziert ist, erkennt man oft an abnormer, schmutzig-gelblicher oder (durch Verkalkung) kreideweisser Färbung, Verwachsung mit der Iris, Kapselverdickung, Schlottern etc. Namentlich aber fehlt die bei normaler Cataract noch vorhandene, oben genannte Funktion des Auges, speziell die prompte, richtige Projektion resp. Lokalisierung einer Lichtflamme im Dunkeln (v. pag. 47).

Ausser den in den vorbenannten Benennungen schon ausgedrückten ursächlichen Momenten der Staarbildung (Senilität, Trauma etc.) sind noch zu nennen: Diabetes, Albuminurie und familiäre Disposition.

Bei der Diagnose ist folgendes zu berücksichtigen. Nie soll man beginnende Cataract diagnostizieren, ohne im

Kammer ausfüllen würde. Bei starker Quetschung des Auges mit Ruptur der Sklera kann die Linse auch gänzlich aus dem Auge herausgeworfen werden. Dasselbe kann bei Perforation der Hornhaut durch umfangreiche Geschwürsbildung stattfinden, wenn der Patient bei der Untersuchung oder sonst etwas presst.

Die spontane Luxation der Linse in den Glaskörper kann erfolgen durch Atrophie der Zonula infolge von Glaskörperverflüssigung bei hochgradiger Myopie, Chorioiditis der vorderen Abschnitte oder Netzhautablösung. Ferner kann bei Schrumpfung einer überreifen Cataract schliesslich die Zonula atrophisch werden und Luxation des Staares eintreten, wobei wie bei genannter Myopie ein geringer Stoss, ja blosses Bücken, Niesen etc. sie hervorruft.

Die Linsenverschiebung hat umsomehr Sehstörung zur Folge, je stärker die Dislokation ist. Bei Subluxation entsteht Myopie und Astigmatismus, später bringt das Trübwerden der Linse weitere Sehstörung mit sich. Gerät die Linse ganz ausser das Pupillargebiet, so besteht für das Sehen Linsenlosigkeit s. Aphakie und damit eine Verminderung der brechenden Kraft, die im emmetropischen Auge 10 D. beträgt. Fixiert sich die Linse im Glaskörper und macht weiter keine Störung, so kann ein solcher Patient mit einer Staarbrille deutlich sehen. Dies sind aber Ausnahmsfälle. Meistens tritt Drucksteigerung auf und führt nach und nach unter starken Beschwerden zur Erblindung.

Die Prognose der Linsenverschiebung ist also eine ernste und das Auge dadurch immer stark gefährdet, in vielen Fällen verloren.

Die Behandlung kann bei den wenigsten Patienten durch die Verordnung des passenden, die Aphakie korrigierenden Konvexglases den Fehler ausgleichen. Bei Subluxation empfiehlt sich, namentlich bei jugendlichen Individuen, die Beseitigung der Linse durch Discission, bei frischer Luxation in den Glaskörper kann man versuchen, durch längere Bettruhe die Linse an ihrem neuen Ort zur Fixation zu bringen, wobei intercurrente Drucksteigerung durch Miotica (Physostigmin, Pilocarpin) zu bekämpfen ist.

Auch kann wiederholte Sklerotomie das Glaukom einigermassen bessern. Das Herausholen der Linse führt in der Regel zu starkem, das Auge gefährdenden Glaskörperverlust. Nicht selten muss die Entfernung des Bulbus die Glaukombeschwerden beseitigen.

Die Krankheiten des Glaskörpers

sind der grössten Mehrzahl nach sekundär, bedingt durch Entzündung des Corpus ciliare, der Chorioidea und Retina und äussern sich durch Trübung infolge von Einwanderung entzündlicher Elemente und durch Degeneration, welche zu Verflüssigung oder zu fibrillärer oder durch Blutungen bedingter flockiger Beschaffenheit führen. Die geringe Regenerationsfähigkeit macht den Glaskörper zu einem der schlechtesten aller Gewebe des Körpers, sodass auch jeder Glaskörperaustritt durch Trauma oder Operation oder alle operativen Störungen seines Gefüges durch Eingehen von Instrumenten in denselben deletär zu sein pflegen, indem sie leicht Trübung und Netzhautablösung zur Folge haben.

Speziell zu erwähnen sind hier die Eiterungen im Glaskörper, welche durch Eindringen von Fremdkörpern nicht selten veranlasst werden. Dem, was schon bei den Verletzungen der Sklera in dieser Hinsicht gesagt wurde, ist hier noch folgendes beizufügen: Die Fremdkörper, welche bis in den Glaskörperraum und bis zur Retina vordringen, treten häufiger durch die Cornea ein, als durch die Sklera, durchschlagen die Iris und Linse (Tab. 36 b) oder auch nur diese und senken sich dann wenn sie geringe Flugkraft haben, oder sie fahren bis zur Retina und bleiben hier stecken oder prallen auch ab und finden sich dann irgendwo im vorderen-unteren Teil des Glaskörpers, sodass sie nun auch mit dem Augenspiegel schwer wahrgenommen werden können und eventuell aus einer Anschlagstelle am Augengrund (Bd. VII dieser Atlanten, Fig. 55 a) erschlossen werden müssen. Haben sie Wundstaar zur Folge, so wird ihr

Tab. 35a. Eiterung im Glaskörper, verursacht durch einen Eisensplitter. Die 9jährige Patientin B. H. hackte am 17. April 1897 mit einer kleinen Hacke den Boden auf, wobei ihr plötzlich etwas in's linke Auge spritzte Sie wurde zum Arzt gebracht, der sagte, es sei nichts. Am 20. April wurde sie dann in die Klinik aufgenommen, da mittlerweile das Auge gerötet und das Sehen schlecht wurde. Im inneren oberen Quadranten der Hornhaut, die diffus leicht trüb war, sah man bei seitlichem Licht als feine, leicht bogenförmige, graue, ca. 1,5 mm lange Linie die Einschlagstelle des Fremdkörpers und hinter ihr die Iris mit einem breiten Zipfel der Linse adhaerent. 2 mm hohes Hypopyon in der Vorderkammer, grosses Pupillarexudat, sodass der Zustand der Linse nicht deutlich zu sehen. Die Ausziehung des Splitters mit dem grossen Magnet gelingt nicht. Nach 6 Tagen (als das Bild gemalt wurde), war das Oedem der Bindehaut und die Rötung geringer, die vordere Kammer ohne Hypopyon und klar, das Pupillarexsudat zu kleinen Fetzen geschrumpft. Linse nicht deutlich cataractös, hinter ihr ein gelbgrüner Schimmer, der Eiterung im Glaskörper anzeigt. S. = Lichtschein in 20 cm. 12. Mai Enucleation. Der kleine Hackensplitter sitzt nasal im Corpus ciliare fest, von Eiterung umgeben. Normale Heilung.

— b. Panophthalmie durch Eindringen eines Hackensplitters in den Glaskörperraum. Der 41jährigen Bauersfrau B. M. spritzte am Tage vor der Aufnahme in die Klinik beim Kartoffelkacken etwas ins rechte Auge. Sie fühlte danach bloss etwas Kratzen, aber das Sehen wurde sofort neblig und in der Nacht darauf bekam sie sehr heftige Schmerzen im Auge und in der rechten Stirne Am nächsten Tag Lider wenig gerötet, oedematös, Bulbus stark vorgetrieben, seine Beweglichkeit bedeutend vermindert, mässig starke Chemosis. Keine Dacryostenose oder Conjunctivitis. Cornea diffus getrübt, zeigt nach aussen oben von der Mitte eine 1,5 mm lange scharfe liniäre Wunde. Iris nur ganz undeutlich zu sehen. Kleines Hypopyon, Pupillarexsudat. Kein Lichtschein wird wahrgenommen. Bei Annäherung des Auges an den grossen Elektromagnet tritt sofort aus der Einschlagpforte der Hackensplitter heraus. Trotzdem nimmt die Panophthalmie ihren weiteren Verlauf und es entwickelt sich das Bild unserer Figur mit starker Protrusion, Oedem der Bindehaut (Chemosis) und grünlich-grauer Verfärbung der Hornhaut. Aus der Einschlagstelle hängt ein dicht eitrig infiltrierter Gewebefetzen heraus, offenbar vereiterter Glaskörper, der sich durch den Wundkanal herausdrängte; denn dieser Fetzen liess sich nicht wegwischen. Enucleation 12 Tage nach der Verletzung bei voller Panophthalmie. Der Bulbus ist erfüllt mit gelbbrauner, schmieriger Masse. Die Abimpfung ergibt drei Kolonien mit Streptococcen und eine mit reichlich gegliederten vacuolären Bacillen, dem Wurzelbacillus ähnlich. Normale Heilung.

Tab. 35.

a

b

Lith. Anst. München.



Nachweis resp. ihre Lokalisierung dadurch erschwert. Doch lässt sich ihre Flugbahn aus der Lage der Corneal-, Iris- und Linsenwunde einigermassen feststellen. Bleibt die Verletzung aseptisch und entzündungsfrei, so kann die Ausziehung der die grösste Zahl dieser Fremdkörper bildenden Eisensplitter mit Erfolg vermittelst des grossen Magnets vorgenommen werden (v. pag. 175), der sich auch zur Diagnose der Anwesenheit eines Eisensplitters im Auge sehr eignet. Häufig aber haben diese Splitter, namentlich die von den Hacken bei der Bearbeitung steinigen Bodens abspritzenden, eine mehr oder weniger heftige, eitrige Entzündung zur Folge, die entweder sich hauptsächlich durch Vereiterung des Glaskörpers, einen Glaskörper-Abscess (Tab. 35 a) oder bald durch Panophthalmie (Tab. 35 b) kundgibt. Eine solche Panophthalmie kann schon in zweimal 24 Stunden im Gang sein. In den meisten Fällen wird wohl die Infektion durch den Splitter selbst in den Bulbus hineingetragen, dafür spricht, dass die Hackensplitter, die wohl oft mit Erde verunreinigt sind, im ganzen häufiger schwere, eitrige Entzündung verursachen, als die bei der Bearbeitung von Eisen ab- und ins Auge spritzenden oder die Fremdkörper aus Glas, die Pulverkörner etc. In gewissen Fällen dringt vielleicht erst nachträglich die Infektion durch den Wundkanal ein.

Hie und da kommt es nach dem Eindringen eines Fremdkörpers in den Glaskörperraum nicht zu einer vehementen Entzündung mit eitrigem Charakter, sondern zu einer schleichenden Iridocyclitis. Es wird dadurch das Auge nicht weniger gefährdet, denn es muss dann meist wegen grosser Gefahr für das andere Auge enucleiert werden, da gerade solche Verletzungen leicht sympathische Erkrankung des anderen Auges verursachen. Tritt nach dem Eindringen eines Eisensplitters gar keine Entzündung auf, so kann das Auge gleichwohl nach und nach durch Siderosis, d. h. chemische allmählige Lösung des Eisens und nachherigen Niederschlag desselben in der Retina so geschädigt werden, dass das Sehen erlischt. Nur in wenigen Fällen werden Eisensplitter ohne grossen Schaden toleriert.

Auch Kupfersplitter, welche aseptisch eingedrungen sind und vom Auge geduldet werden, pflegen die Retina allmälig zu schädigen, es kann aber dabei, wenn letztere Splitter im vorderen Teil des Glaskörperraumes sich einkapseln, lange Zeit ein befriedigendes Sehen erhalten bleiben.

Eiterung im Glaskörper nötigt meist zur Enucleation, ebenso die Panophthalmie. Diese gibt sich durch Oedem der Lider, der Bindehaut, des Tenon'schen Raumes und des benachbarten Orbitalgewebes, wodurch Protrusion bedingt wird, zu erkennen. Da die Mikroorganismen, welche die Eiterung im Bulbusinnern veranlassen, nicht leicht rückwärts den Bulbus verlassen und nur ihre Toxine in der Orbita das entzündliche Oedem verursachen, kann auch bei starker Panophthalmie die Enucleation ausgeführt werden, ohne dass nachher die Entzündung sich weiter in die Tiefe und nach dem Gehirn hin ausbreitet, nur darf bei der Ausschälung des Augapfels nicht eine Infektion durch unreine Instrumente, Finger etc. gesetzt werden.

Wenn beim Hacken im Feld, bei der Bearbeitung von Eisen oder dann, wenn bei irgend einer Arbeit mit Eisen auf Eisen geschlagen wird (z. B. beim Meisseln), etwas gegen das Auge fliegt, so empfiehlt es sich, den Angaben der Verletzten, es sei ihnen bloss etwas ans Auge gespritzt und sei wieder weggeflogen, nicht zu glauben. Gerade bei kleinen Splittern, die man dann in der Tiefe des Auges findet, hört man oft die Angabe, der Verletzte habe den faustgrossen Stein wieder wegfliegen sehen. Es erklärt sich diese Täuschung, welcher der Patient anheimfällt, wohl dadurch, dass er den Splitter, als er durch den Glaskörper fuhr, entoptisch entsprechend vergrössert wahrnahm und seine Bahn nach aussen projicierte. Es ist von grösster Wichtigkeit, in allen diesen Fällen, auch wenn das Auge ganz unverletzt zu sein scheint, genau nach der Anwesenheit eines Splitters im Auge zu forschen und so rasch als möglich die Ausziehung der Eisensplitter vorzunehmen, denn meiner Erfahrung nach kann man dadurch sogar bei den so gefährlichen Hackensplittern noch

ein günstiges Resultat erzielen. Jede Minute des Zuwartens verschlimmert dagegen die Prognose. Am besten verfährt man dabei nach der oben, pag. 175, angegebenen Methode.

Das Glaukom.

Die Steigerung des intraoculären Druckes, das Hartwerden des Auges oder Glaukom ist eine der wichtigsten Erkrankungen des Auges und seine Erscheinungen sollten jedem Arzte geläufig sein, da die richtige Therapie so rasch als möglich einzugreifen hat, wenn das erkrankte Auge nicht bleibenden Schaden leiden soll.

Wir unterscheiden zunächst zwischen Primär- und Sekundär-Glaukom:

I. Das Primär-Glaukom.

Diese spontan auftretende, fast immer beide Augen befallende Erkrankung zeigt ein verschiedenes Bild, je nachdem sie rasch und stark oder allmälig und mit nur geringer Drucksteigerung sich einstellt. Im ersteren Fall nämlich gesellen sich die äusserlichen Erscheinungen der Entzündung: Rötung, Schmerz, sogar Oedem der Bindehaut und Iritis hinzu, im letzteren Fall fehlen diese Erscheinungen die längste Zeit oder immer. Man trennt daher innerhalb des Primärglaukoms wieder zwischen entzündlichem Glaukom, Glaukoma inflammatorium, und nichtentzündlichem oder Glaukoma simplex. Das letztere kann aber jederzeit in das erstere übergehen.

a) Das entzündliche Glaukom

kann wieder in verschiedener Form auftreten, nämlich als akutes oder als chronisches entzündliches Glaukom, wobei das akute manchmal in das chronische übergeht.

Dem Ausbruch eines entzündlichen Glaukoms gehen in der Regel Prodrome voraus: Kopfweh, Ziehen und

Schmerz in der Schläfe, auch Occipitalneuralgie; ferner anfallsweises Schlechtersehen, wobei der Kranke glaubt, es sei Rauch im Zimmer oder er befinde sich im Nebel. Betrachtet er ein Licht, so sieht er zur Zeit eines solchen Prodromes einen Ring von Regenbogenfarben um dasselbe und wenn jetzt der Arzt das Auge untersucht, so findet er den Grund dieser Sehstörung in einer leichten Mattheit der Hornhautoberfläche, die, namentlich im mittleren Bezirk, wie eine behauchte Glasscheibe aussieht, durch die wir auch, wenn wir hindurch nach einem Licht blicken, Regenbogenfarben um dasselbe sehen. Ferner findet sich die Vorderkammer etwas seichter, d. h. die Iris und Linse etwas vorgedrängt, die Pupille etwas erweitert und träge auf Licht reagierend. Manchmal besteht auch etwas Ciliarrötung. Nach einem solchen Prodromalanfall, der mehrere Stunden dauern kann, wird das Auge wieder ganz normal. Zuerst treten nun solche Anfälle in grösseren, nach und nach in kürzeren Zwischenräumen auf, wobei gewisse Momente, wie Gemütsaufregungen trauriger und heiterer Art, kopiöse Mahlzeiten, anhaltendes Bücken etc. begünstigend einwirken können, manchmal fehlt auch eine Veranlassung. Das Prodromalstadium kann sich wochen- und monate-, selbst jahrelang hinziehen, im letzteren Falle pflegen aber bleibende Veränderungen am Auge, wie verstärkte Füllung der vorderen Ciliargefässe und namentlich Sehnerven-Excavation sich einzustellen und damit Verminderung der Sehschärfe.

Den Ausbruch des entwickelten Glaukoms, Glaukoma evolutum, kennzeichnet ein Anfall mit folgenden Erscheinungen. Unter heftigem Schmerz in Kopf und Auge, der sich bald bis zur Unerträglichkeit steigern kann und Schlaf wie Appetit andauernd stört, tritt düstere Rötung des Augapfels auf. Es können auch die Lider sich röten und ödematöse Schwellung bekommen. Das Oedem kann ferner bei heftigen Anfällen auch an der Bindehaut des Bulbus sich zeigen. Das Sehen verdüstert sich rasch, sodass fast völlige Blindheit des befallenen Auges eintritt. Ist ein solcher Anfall stark, so tritt Brechen auf so lange, bis er

vorbei. Meist muss sich der Patient ins Bett legen und macht den Eindruck eines Schwerkranken. Untersucht nun der Arzt, so findet er als charakteristische Erscheinungen am Auge: Mattheit und diffuse Trübung der Hornhaut, seichte Vorderkammer, weite Pupille, die oft unregelmässig, schief oder nach oben oval und manchmal etwas exzentrisch ist. Sie verengt sich auf Licht nicht oder nur wenig. Aus ihrer Tiefe schimmert ein graugrüner Reflex heraus (Tab. 36 a), der, obschon er gar nicht charakteristisch, der Krankheit den Namen gegeben hat (grüner Staar). Denn man kann diesen Reflex an den meisten älteren Augen sehen, bei denen man die Pupille erweitert, er rührt hauptsächlich von der Sklerose der Linse her. Er wird also wesentlich durch die glaukomatöse Dilatation der Pupille bedingt, wobei in manchen Fällen eine leichte Trübung des Glaskörpers noch mithilft. Wenn man nun nämlich das Auge mit dem Augenspiegel untersuchen will, so kann man den Augengrund meist nicht oder nur ganz unvollkommen wahrnehmen, in erster Linie wegen der Trübung und Mattheit der Hornhaut, ferner aber oft auch wegen der besagten leichten Glaskörpertrübung. Die Druckprüfung ergibt abnorme Härte des Auges.

Greift nun nicht rasch die Therapie ein, so kann ein solcher Anfall tage- oder wochenlang andauern, dann allmählich nachlassen, aber nicht ohne wesentliche Veränderungen zurückzulassen: das Sehen bleibt dauernd geschädigt, die vorderen Ciliarvenen dauernd überfüllt, die Pupille erweitert, bewegungslos, die Iris atrophisch, die vordere Kammer seicht (Tab. 36 a). Das Gesichtsfeld zeigt häufig starke Einengung von der nasalen Seite her. Der Sehnerv ist mehr oder weniger excaviert und atrophisch verfärbt, besonders in der temporalen Hälfte. Findet man ausserdem mit dem Augenspiegel Retinalblutungen, so hat man es mit der besonders bösartigen Form des hämorrhagischen Glaukoms zu thun, das auch Blutungen in die Vorderkammer und in den Glaskörper veranlassen kann. (Bezüglich der Augengrundsveränderungen v. Bd. VII dieser Atlanten, 2. Aufl., Fig. 22—24.)

Tab. 36a. Glaukoma acutum. Die jetzt 71jährige Frau E. B. wurde an dem linken Auge vor 7 Jahren am Staar operiert (ohne Iridectomie) und sah dann die ganze Zeit hindurch, da kurz nach der Operation auch die hintere Kapsel discidiert worden, ganz gut. Die Pupille war rund und beweglich. Vor 2 Tagen trat plötzlich ohne Veranlassung Schmerz im Auge und Verdüsterung des Sehens auf. Die Sache besserte sich zunächst auf Miotica, sodass das Sehen rasch wieder auf $^1/_2$ stieg. Dann trat (in der Klinik) nochmals ein akuter Anfall ein mit T. + 2, entsprechender Rötung des Auges und Erweiterung der Pupille (v. Bild), die zugleich etwas excentrisch nach oben verzogen ist, wie das bei Glaukom oft zu sehen. Dabei war die Cornea etwas trüb und an der Oberfläche matt. Leicht graugrüner Schimmer aus der Tiefe des Auges. Sklerotomie und nochmalige ausgiebige Discission nebst längerem Fortgebrauch von Physostigmin und Pilocarpin erzielten nach und nach Heilung mit S. $^1/_3$.

— b. Eisensplitter im Glaskörper (extrahiert), Loch in der Iris, Wundstaar, Glaskörpertrübung. Der 60jährigen Bauersfrau V. Sch. spritzte am 14. Juni 1897 abends beim Kartoffelhacken ein Splitter ins linke Auge. Sie ging am folgenden Tage zum Arzt, der die Verletzung aber nur für äusserlich und unbedeutend hielt. Sie hatte auch nie Schmerzen nach der Verletzung, aber sofort einen dichten Nebel vor dem Auge. Am 17., bei der Aufnahme in meine Privatanstalt, konnte man deutlich an dem geröteten Auge (v. Fig.) den Wundkanal, welchen der eingedrungene Splitter geschlagen hatte, sehen. Er begann an der Hornhaut mit einer 1,5 mm langen, etwas unterhalb der Hornhautmitte liegenden, eine feine, graue Linie bildenden Eingangswunde, hinter welcher, namentlich nach Erweiterung der Pupille, die Durchschlagstelle der Iris (Loch) und die Wundtrübung der Linse deutlich zu sehen waren nebst der hinteren Kapselwunde, welche dreieckige Form zeigte. Die Iris war an der vorderen Kapselwunde adhaerent. Auch hier sieht man etwas graugrünen Schimmer in der Pupille, namentlich in dem unteren Teil. Bei seitlichem Licht zeigt die Trübung in der hinteren Corticalis metallisch glänzenden Schimmer. Der Fremdkörper ist offenbar im Glaskörper befindlich, jedoch nicht sichtbar. Bei Annäherung des Auges an den grossen Magnet erscheint er aber sofort in der Vorderkammer und wird gleich auch durch die Einschlagstelle völlig entfernt (17. Juni). Am 27. ist das Auge fast nicht mehr gerötet, sodass die Frau am 29. entlassen wird mit völlig ruhigem Auge, das in 2 Meter Finger zählt und diese Sehschärfe auch noch am 9. Juli aufweist, womit harmoniert, dass die Wundstaartrübung nicht fortgeschritten. Man kann auch den Augengrund ganz ordentlich sehen.

Das nun mit dem Habitus glaukomatosus behaftete Auge wird früher oder später von neuen meist etwas schwächeren Anfällen heimgesucht. Ein jeder derselben

a

b

schädigt das Sehen und den Opticus weiter. Schliesslich tritt definitive, gänzliche Erblindung ein und das Auge zeigt den Zustand des Glaukoma absolutum: um die Cornea, die nun weniger matt und trüb, zieht sich ein Kranz erweiterter Gefässe, die vordere Kammer ist sehr seicht, die Iris auf einen ganz schmalen Saum reduziert oder streckenweis gar nicht mehr sichtbar Tab. 40. In der weiten starren Pupille ist ein graugrüner Reflex sichtbar. Die Sehnervenpapille ist total, d. h. ringsherum bis an den Rand tief excaviert, der Bulbus steinhart. Zeitweise treten immer wieder Schmerzen auf. Allmählich degeneriert dann das Auge, die Hornhaut wird bleibend trüb und mit glasigen oder schwieligen Auflagerungen bedeckt. Es können sich Ektasien der Sklera um die Cornea oder in der Aequatorialgegend bilden. Die Linse wird cataractös.

Beim chronisch-entzündlichen Glaukom ist der Verlauf etwas mehr schleppend als beim akuten, das, wenn es als Glaukoma fulminans auftritt, in wenigen Stunden das Auge zur bleibenden Erblindung bringt.

b) Das nicht entzündliche Glaukom, Glaukoma simplex.

Diese Glaukomform ist ganz besonders dadurch heimtückisch, dass es den Patienten ohne deutliche Anfälle, ohne Entzündung und Schmerz unmerklich der Erblindung zuführt, sodass oft, wenn er endlich zum Arzt geht, das eine Auge schon rettungslos nahezu oder ganz blind, das andere amblyopisch ist. Dieser findet dann die Augen äusserlich normal, die Spannung nur wenig oder gar nicht erhöht, aber den Sehnerv excaviert. Wiederholte Tensionsprüfung zu verschiedenen Tageszeiten, namentlich am frühen Morgen, lassen aber das Kardinalsymptom der Erkrankung doch nachweisen und bei genauerer Nachfrage erfährt man oft, dass hie und da Nebligsehen und leichter Schmerz in den Augen oder im Kopf vorkommt. Der Verfall des Sehens geht meist in der Weise vor sich, dass das Gesichtsfeld allseitig, namentlich aber von der nasalen Seite her

sich einengt, wobei das zentrale Sehen gleichmässig mitleidet oder bis zu einer gewissen Periode der Erkrankung relativ besser bleibt. Die Erkrankung befällt immer beide Augen und kann sich jahrelang hinziehen. Nach und nach kann sie ihren Charakter ändern und den des entzündlichen Glaukoms annehmen oder den des hämorrhagischen. In manchen Fällen dieses einfachen Glaukoms leistet vielleicht eine abnorme Nachgiebigkeit der Lamina cribrosa des Sehnervs dem Verfall des Sehens Vorschub.

Das Glaukom ist im allgemeinen eine Erkrankung älterer Leute. Das entzündliche Glaukom kommt vor dem 50. Jahr selten vor, das Glaukoma simplex manchmal schon etwas früher. Ab und zu aber sieht man den Prozess auch schon bei Kindern auftreten.

Das infantile Glaukom

schädigt das Auge in noch ganz anderer Weise, indem es das im Wachstum begriffene Auge vergrössert, während das ausgewachsene Auge auch bei anhaltender Drucksteigerung seine Form und Grösse nicht ändert (abgesehen von den Ektasien im Degenerationsstadium). Das kindliche Auge wird zum Buphthalmus (Ochsenauge) oder Hydrophthalmus, falls dem Prozess nicht Einhalt gethan wird. Zunächst aber bemerkt man bloss die charakteristische Mattheit der Hornhautoberfläche, der bald diffuse Trübung der Cornea folgt. Dann tritt ziemlich bald Vergrösserung dieser Membran auf und damit fleckige Trübung, in der man bei genauer Untersuchung eigentümliche bänderartige Streifen sehen kann, die in der Tiefe der Cornealsubstanz liegen und sich dort in eigentümlich gewundenem Verlauf rankenartig herumziehen. Die Mitte der Bänder ist weniger trüb, als ihre einander parallel laufenden Ränder. Sie bleiben bestehen, auch nachdem die Drucksteigerung beseitigt ist und bilden meiner Erfahrung nach eine wesentliche Stütze für die Diagnose, auch wenn sie erst nachträglich gestellt werden kann. Die Pupille hat bei diesen Augen im Anfangsstadium weniger Neigung zur Erweiterung, die vordere Kammer wird weniger

seicht als beim Erwachsenen und wenn die Hornhaut schon vergrössert ist, so erscheint jene im Gegenteil bald abnorm tief. Die Excavation des Sehnervs lässt meist nicht lange auf sich warten. Die Erkrankung befällt in der Regel beide Augen. Die Kinder werden durch den Prozess bald lichtscheu, meist scheinen sie auch Schmerz zu haben. Die Untersuchung ist deshalb gewöhnlich schwierig, namentlich wenn man die Drucksteigerung nachweisen will, was unmöglich ist, sobald die Kinder sich sträuben oder weinen. Man muss sich dann der Narkose bedienen, die auch zugleich eine genauere Untersuchung überhaupt erst ermöglicht, namentlich die mit dem Augenspiegel. Nur in seltenen Fällen gelangt die Erkrankung spontan zum Stillstand, meist geht sie ihren verderblichen Gang weiter, wenn ihr nicht therapeutisch Einhalt gethan wird. Das Ende ist dann gewöhnlich, dass die schon lange erblindeten, über die Massen vergrösserten Augen irgendwo angestossen werden und, da ihre Wände ganz dünn sind, leicht platzen, worauf sie schrumpfen.

Das Glaukom kann schon kurz nach der Geburt auftreten oder in den ersten Lebensjahren. Im späteren Kindesalter zeigt es sich nicht mehr.

Was das Vorkommen des Glaukoms im allgemeinen betrifft, so kann man im ferneren die Thatsache verzeichnen, dass myopische Augen der entzündlichen Form fast gar nicht anheimfallen, eher schon dem Glaukoma simplex. Gefässsklerose und Herzschwäche leisten dem Prozess Vorschub. Ueber die eigentlichen Ursachen des Glaukoms sind wir noch nicht ganz im Klaren. Zu Drucksteigerung soll sowohl vermehrte Ausscheidung von Flüssigkeit im Auge führen (die von v. Gräfe angenommene Chorioiditis serosa) als auch Verhinderung des Abflusses des normalen Flüssigkeitsstromes durch Veränderungen im Auge (Verlegung des Abflusses im Kammerwinkel durch circuläre Anlötung der peripheren Iris an die Hornhaut: Theorie von Knies und Weber).

Als sicheres Moment, welches Glaukom im dazu disponierten oder daran schon erkrankten Auge auslöst,

kennen wir die Erweiterung der Pupille, namentlich durch Atropin.

Diagnostisch kommt beim Glaukom Folgendes in Betracht. Bei entzündlichem Glaukom ist Verwechslung mit Iritis möglich und verhängnisvoll, weil die Behandlung beider Erkrankungen grundverschieden. Man muss sich daher daran gewöhnen, nie Atropin in ein Auge zu geben, bevor man genau dessen Druck geprüft hat. Bei Iritis ist die Pupille verengt, bei entzündlichem Glaukom erweitert. Das Glaukoma simplex bedarf einer kundigen Untersuchung mit dem Augenspiegel. Ganz besonders verhängnisvoll ist die Verwechslung des infantilen Glaukoms mit parenchymatöser Keratitis, da im ersten Stadium diese beiden Erkrankungen sich äusserlich sehr ähnlich sehen. Die Druckprüfung gibt Auskunft.

Die Prognose ist immer ernst, namentlich beim Glaukoma simplex, das schwerer zu heilen, als die entzündliche Form. Am prekärsten ist die Situation beim hämorrhagischen Glaukom. Je schlechter Gefässe und Herz, um so dubiöser ist die Voraussage bei jedem Glaukom.

Die Behandlung hat in allen Fällen vermittelst Verengerung der Pupille durch ein Mioticum: Physostigmin oder Pilocarpin zu geschehen und in den meisten ausserdem vermittelst Operation. Die medikamentöse Behandlung muss so rasch als möglich platzgreifen in der Form von Eintropfung einer $^1/_2$% Physostigmin- oder einer 2% Pilocarpinlösung, erstere zu 3—5, letztere zu 5—10 Tropfen pro Tag. Das milder wirkende Pilocarpin eignet sich namentlich zu längerem Fortgebrauch auch nach stattgefundener Operation. Unterstützt wird die Wirkung dieser Mittel durch subcutane Einspritzung von Morphium, das einerseits den für Glaukom heilsamen Schlaf schafft und anderseits ebenfalls auf die Pupille verengernd einwirkt. Atropin ist stets bei Glaukom ängstlich zu vermeiden.

Je früher man ein an Glaukom erkranktes Auge operieren kann, um so besser ist es, je mehr die Krankheit schon vorgerückt ist, um so unsicherer wird die operative Behandlung. Die Iridektomie empfiehlt sich namentlich

beim entzündlichen Glaukom, die Sklerotomie beim Glaukoma simplex, wenn es bereits vorgerückt ist. In dessen Anfangsstadium ist auch die Iridektomie zu empfehlen. Die beiden Operationen müssen oft kombiniert, also die Sklerotomie der Iridektomie voraus- oder nachgeschickt werden und manche Fälle bedürfen mehrerer Sklerotomien in längeren oder kürzeren Zwischenräumen, in denen die Miotica stets weiter zu gebrauchen sind. Die Heilung ist in vielen Fällen lange Zeit hindurch bloss eine relative, das heisst es treten Rückfälle auf, die aber durch geeignete Behandlung wieder beseitigt werden können. Nie darf man glauben, es genüge, einfach eine Iridektomie auszuführen und dann den Patienten ohne weitere Kontrolle sich selbst zu überlassen. Beim hämorrhagischen Glaukom ist die Iridektomie nicht angezeigt, sondern die Sklerotomie zusammen mit energischer Anwendung der Miotica und Kräftigung des Herzens. Das infantile Glaukom kann durch möglichst bald ausgeführte, wiederholte Sklerotomien geheilt werden.

II. Das Sekundärglaukom.

Diese Glaukomform kann in jedem Lebensalter auftreten und bildet eine Komplikation verschiedener Krankheitsprozesse. Mattheit der Hornhaut, Erweiterung der Pupille (falls sie nicht circulär verlötet) und Schmerz machen darauf aufmerkam. Erblindung durch Sehnervenexcavation kann in gleicher Weise eintreten wie beim spontanen Glaukom.

Hervorgerufen wird das Sekundärglaukom durch folgende Prozesse: 1. Alles, was auf die Iris einen Zug nach vorn ausübt oder sie nach vorn schiebt, also ihre Einheilung in Hornhautnarben, namentlich wenn sich diese vorbauchen ferner ihre Vorpressung durch quellende Linsenmassen und durch die subluxierte Linse. 2. Zurückdrängung der Iris durch die in die Vorderkammer luxierte Linse. 3. Pupillarabschluss. 4. Iridocyclitis mit blossen Beschlagspunkten auf der Hinterfläche der Hornhaut. 5. Mechanische Reizung des Ciliarkörpers durch die subluxierte oder luxierte Linse.

Tab. 37. Sarkom der Aderhaut, nach vorn durchgebrochen Der 53jährige Mann giebt an, er habe das linke Auge vor 11 Jahren stark an einen Balken angestossen, wonach die Sehkraft allmählich abgenommen habe und das Auge oft schmerzhaft geworden sei. Seit etwa 1/2 Jahr wurde nun das Auge grösser. Aus der Lidspalte drängt sich zapfenartig ein grosser Tumor, der mit mehreren kleineren Buckeln (zum Teil unter dem oberen Lid liegend) besetzt ist. Ganz nach unten ist die Cornea als schmales, bläuliches Segment sichtbar. Bulbus samt Wucherung haben noch ziemliche Beweglichkeit. Durchleuchten lässt sich der Tumor auch mit Sonnenlicht und Linse nicht. Stellenweise fühlt er sich ganz hart an. Keine Pulsation an ihm zu fühlen Keine geschwellten Drüsen an der linken Kopfhälfte. Die Diagnose Sarkom wird nach der sofort ausgeführten Eventration der Orbita durch die Untersuchung des Präparates bestätigt (mässig stark pigmentiertes Spindelzellensarkom), sowie durch den weiteren Verlauf. Denn der Mann ging (ohne lokales Recidiv) ein Jahr nachher an einem kindskopfgrossen Sarkom des linken Beckens, der Inguinaldrüsen beiderseits, sowie faustgrossem Sarkom des rechten Musc. deltoides zu Grunde.

---

6. Intraoculare Tumoren, wie Sarkom und Gliom im zweiten Stadium ihrer Entwicklung (vor dem Durchbruch nach aussen).

Die Behandlung des Sekundärglaukoms richtet sich in erster Linie nach dem die Drucksteigerung verursachenden Moment. Vordere Synechien müssen vermittelst Ablösung oder Iridektomie des nach vorn gezerrten Iristeiles unschädlich gemacht werden. Die in die Vorderkammer luxierte Linse wird entfernt. Der Pupillarabschluss erfordert eine Wiederherstellung der Verbindung der hinteren mit der vorderen Kammer durch Iridektomie. Bei Iritis mit Drucksteigerung ist eine Sklerotomie angezeigt und oft genügend zur Wiederherstellung normalen Druckes.

Die Krankheiten der Orbita.

I. Entzündungen.

Ein entzündlicher Prozess kann von der Orbitalwand, namentlich ihrem Periost ausgehen, oder primär den Orbitalinhalt befallen.

Tab. 37.

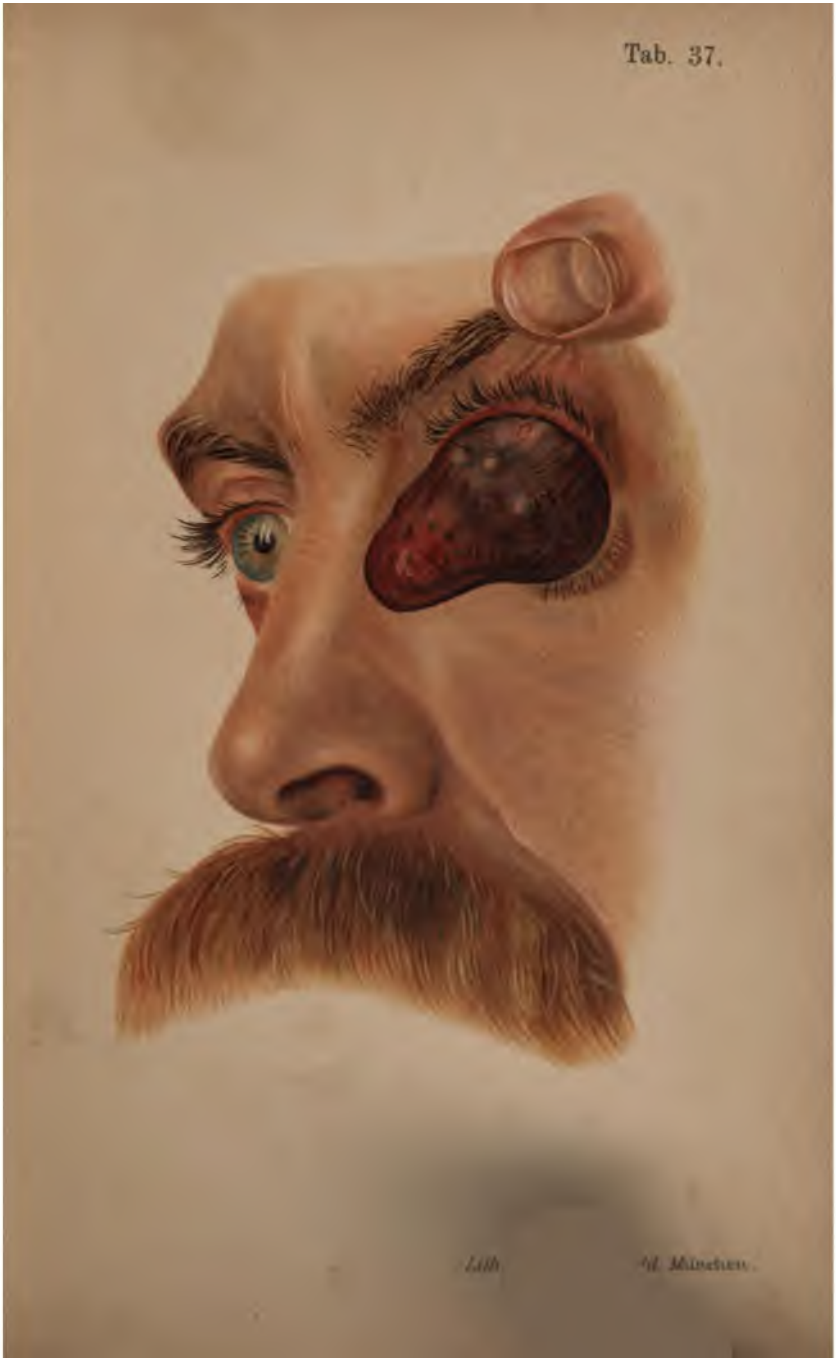

Lith. Ad. München.

Die Periostitis der Orbita kommt nicht selten zur Beobachtung, namentlich am Orbitalrand, wo sie sich durch Schwellung resp. Verdickung des Knochenrandes kundgibt. Diese Auftreibung des Knochens ist auf Druck empfindlich und unverschieblich. Oft gesellt sich ödematöse Schwellung der Lider hinzu. Sitzt die Entzündung in den rückwärts liegenden Teilen der Knochenwand, so ist ihre Lokalisierung schwieriger und von der Entzündung des Orbital-Zellgewebes manchmal schwer abzugrenzen. Sie äussert sich durch Vortreibung des Augapfels (Protrusion) unter mehr oder weniger Schmerz nebst Beweglichkeitsbeschränkung des Bulbus (Tab. 39). Führt die tiefer sitzende Periostitis zu Eiterung, so wird dadurch manchmal erst die Natur der Affektion klar, indem nach Durchbruch des Abscesses nach vorn mit der Sonde in der Tiefe der rauhe Knochen gefühlt wird. Es kann aber auch die Eiterung nach der Schädeldecke vordringen und Meningitis oder Gehirnabscess verursachen. In dieser Hinsicht ist namentlich die Periostitis des Orbitaldaches gefährlich. Bildet sich ein periostitischer Abscess am Orbitalrande, so rötet sich an der betreffenden Stelle, die starke Schwellung zeigt, die Haut und es bricht der Eiter nach aussen durch. Oft bildet sich nun eine Fistel, in der die Sonde auf rauhen Knochen stösst, und nach meist langer Eiterung aus der Fistel bildet sich die bekannte für Knocheneiterung charakteristische, eingezogene Narbe, welche am Knochen adhärent ist. Dieser lässt an der Stelle dann meist einen Defekt erkennen, welcher durch die Caries herbeigeführt wurde. Mit der Fistel ist manchmal das obere oder untere Lid fest verwachsen und dadurch ektropioniert.

Die Ursachen der Orbitalperiostitis sind Verletzungen, Tuberkulose, wobei oft auch bei dieser eine Verletzung den Anstoss zum Prozess gibt, weshalb der äussere-obere und äussere-untere Orbitalrand mit Vorliebe von der tuberkulösen Caries befallen werden. An dieser relativ häufigen Form erkranken namentlich Kinder. Die Syphilis führt dagegen mehr bei Erwachsenen zu periostitischer Verdickung des Knochens, seltener zu Eiterung und zwar hauptsächlich im tertiären Stadium.

Tab. 38a u. b. Gliom der Retina. Die jetzt 20 Monat alte E. M. von U. war bis zum 6. Monat gesund, fing dann links an zu schielen und als sie 1 Jahr alt war, bemerkte die Mutter einen gelblichen Schimmer aus der Pupille kommen, der seither unter Weiterwerden dieser immer deutlicher geworden sei. Seit einigen Wochen sehe das Kind auch auf dem rechten Auge schlechter. Das linke Auge ist etwas gerötet, hart (T. + 1) und gegenüber dem rechten etwas vergrössert. Die linke Iris bräunlich, die rechte blau Linke Pupille weit, starr. Aus ihr kommt ein heller Reflex (v. Fig. a), dem mehrere Geschwulstknoten entsprechen, welche den Glaskörperraum zum grossen Teil auszufüllen scheinen. Auf der Oberfläche des Tumors finden sich rote Streifen, zum Teil Gefässe, zum Teil wohl Blutungen. Rechts sieht man bei normalem Drucke bei erweiterter Pupille ringsherum trichterförmige Netzhautablösung. Dieses Auge scheint ebenfalls nahezu blind zu sein. Die vorgeschlagene beiderseitige Enucleation wird abgelehnt, das Kind dann aber 1 Jahr nachher wieder gebracht, damit die Operationen ausgeführt werden. Das linke Auge ist sehr stark prominent, die Cornea aufs Doppelte vergrössert, getrübt und platzt 2 Tage nach der Aufnahme, wonach sich sofort bedeutende Geschwulstmassen vordrängen (Fig. b). Vier Tage nach der Aufnahme: rechts Enucleation, links Eventration der Orbita. Es ist aber wegen enormer Blutung nicht möglich, die Orbita in der Gegend des Foramen opticum vollständig rein zu präparieren. Am Tag nach der Operation tritt Fieber und am folgenden Tag Scharlach auf. 14 Tage nach der Operation Tod durch eitrige Meningitis.

Die Behandlung muss bei der eitrigen Form der Entzündung für baldigen Abfluss des Eiters nach aussen sorgen. Zu dem Zwecke empfiehlt es sich, an der Stelle des Orbitalrandes, welcher die stärkste Schwellung zeigt, eine 2—3 cm lange Incision bis auf den Knochenrand anzulegen und damit gleich das Periost des Orbitalrandes durchzuschneiden. Dann löst man vermittelst Raspatorium dieses vom Knochen ab und dringt so zwischen Knochen und Periost in die Tiefe, wobei die grosse Wunde einen guten Ueberblick erlaubt. Nachher wird ein Drainrohr oder ein Jodoform-Gaze-Streifen eingelegt, damit der Eiter frei abfliessen kann. Caries des Orbitalrandes erfordert kräftigende Allgemeinbehandlung und eventuell Entfernung des kranken Knochens vermittelst des scharfen Löffels.

Die syphilitische Periostitis weicht in der Regel bald einer kräftigen Kur mit grauer Salbe und Jodkali.

a

b

Die Entzündung des orbitalen Zellgewebes, die zu Orbitalphlegmone oder retrobulbärem Abscess führen kann, hat schon äusserlich gewöhnlich stärkere Erscheinungen: erhebliche ödematöse Schwellung der Lider und der Bindehaut des Bulbus (Chemosis) sowie Protrusion des Bulbus zur Folge. Die Beweglichkeit des Augapfels leidet bald stark Not und zugleich vermindert sich häufig das Sehen oder schwindet ganz. Die subjektiven Beschwerden sind noch stärker als bei der Periostitis: zu den heftigen Schmerzen kann sich Erbrechen, Benommenheit, Pulsverlangsamung gesellen, sodass das Krankheitsbild bedrohlich wird. Auch hier hat man dann oft den Ausgang in Eiterung mit Durchbruch nach vorn zu verzeichnen, wobei an einer lebhaft geröteten und geschwellten Stelle der Lider sich Fluctuation einstellt und der Eiter sich schliesslich entleert. Danach können die Entzündungserscheinungen rasch schwinden, es kann aber Sehstörung durch mehr oder weniger starke Opticusatrophie bleiben, da die Orbitalphlegmone leicht zu Entzündung des Sehnervs führt. Auch der Bulbus kann durch den Prozess bleibend geschädigt werden (Netzhautablösung). Bei sehr heftiger Entzündung kann Panophthalmie eintreten und ähnlich wie bei der Periostitis die Schädelhöhle in Mitleidenschaft gezogen werden, wo tödliche eitrige Meningitis und Hirnabscess veranlasst werden können.

Von den Ursachen des Orbitalabscesses sind zu nennen: 1. Verletzungen, die eine Infektion zur Folge haben (eventuell auch operative), namentlich wenn dabei ein Fremdkörper in der Orbita zurückbleibt. 2. Eitrige Katarrhe der Knochenhöhlen, welche an die Orbita grenzen (Sinus frontalis, Nasenhöhle, Siebbeinzellen, Oberkieferhöhle), wobei zuerst eine Periostitis der Orbitalwand entsteht, die den Prozess auf den Orbitalinhalt weiter leitet. 3. Es kann ein Erysipel des Gesichts durch Vordringen des Entzündungsgiftes in die Tiefe eine Entzündung des Orbitalzellgewebes veranlassen. Endlich gibt es 4. Metastasen in die Orbita bei Pyämie, Typhus, Scharlach, Influenza etc.

Die Behandlung richtet sich auch hier in erster Linie gegen Eiteransammlungen in der Tiefe der Orbita, welche

Tab. 39. Exophthalmus rechts, wahrscheinlich durch Periostitis der Orbita. Der 20jährige Bäcker H. R. wurde in die Klinik aufgenommen, weil er seit 14 Tagen ernste Erscheinungen seitens des rechten Auges verspürte. Nach heftigem Schnupfen und Kopfweh schwoll das Auge an, sodass er es nicht mehr öffnen konnte. Hob er das Lid in die Höhe, so sah er doppelt. Diese Schwellung nahm dann bald ab, aber die Diplopie blieb, sodass Patient beim Gehen das rechte Auge schliessen muss. Dieses ist nach vorn und unten verschoben, in beiden Richtungen um etwa 8 mm. Seine Beweglichkeit ist nach allen Seiten stark behindert, besonders nach oben. Beim Blick nach rechts gleichnamige, beim Blick nach links gekreuzte Doppelbilder (also Behinderung der Abduktion und der Adduktion). Bei Erhebung des Blickes geht das Bild des rechten Auges stark nach oben. Vis normal, der Augengrund desgleichen. Zwischen oberem Orbitalrand und Bulbus ergibt die Palpation eine tumorartige Resistenz. Der Nasen- und Rachenraum normal. Von Lues ist nichts zu finden.

Nachdem der Zustand 14 Tage ziemlich gleich geblieben, ging ohne alle Behandlung die ganze Störung zurück, indem zuerst die Protrusion, dann die Verschiebung nach abwärts schwand. Demnach hat es sich wohl um eine Periostitis gehandelt, die wahrscheinlich mit Katarrh des Sinus frontalis zusammenhing.

---

sowohl für den Augapfel wie für das Leben des Patienten höchst gefährlich sind. Man schafft sich auch hier auf ähnliche Weise Zugang in die Tiefe, wie es bei der Periostitis beschrieben wurde, und incidiert dann da, wo im Orbitalinhalt Eiter vermutet wird, von aussen her das vom Knochen abgelöste Periost durch einen Schnitt von hinten nach vorn. Auch hier wird ein Drain eingelegt.

II. Die Verletzungen der Augenhöhle

können einerseits mehr deren Weichteile, anderseits die Knochen betreffen. Fraktur der letzteren kann unter Umständen Emphysem nicht nur der Lider (v. pag. 102), sondern auch des orbitalen Zellgewebes und damit Protrusion zur Folge haben, wobei der vorgetriebene Augapfel sich zurückdrängen lässt, beim Schneuzen aber wieder stärker vortritt. Praktisch, eventuell forensisch und wegen Unfallschaden wichtig sind besonders die nicht seltenen teilweisen (seltener) oder gänzlichen Erblindungen eines Auges infolge starker, stumpfer Gewalteinwirkung auf die Orbitalknochen

Tab. 39.

Lith. Anst. F. Reichhold, München.

oder den ganzen Schädel. Die wertvollen Untersuchungen von Hölder und Berlin haben gezeigt, dass bei Schädelbasisfraktur leicht Fissuren durch das Orbitaldach und den Canalis opticus verlaufen, auch dann, wenn die Gewalteinwirkung von hinten oder von der Seite den Schädel traf. Dadurch kann der betreffende Sehnerv in hohem Grade geschädigt werden, oft so, dass gänzliche Erblindung durch Leitungsunterbrechung infolge von Quetschung oder Bluterguss eintritt. Erwacht dann der Verletzte aus seiner Betäubung, so ist er ein- oder doppelseitig blind und nach einigen Wochen sieht man ophthalmoskopisch den so verletzten Sehnerv atrophisch werden. Starke Gewalteinwirkungen auf den oberen oder äusseren Orbitalrand können gleichfalls Fraktur des Orbitaldaches und damit des Canalis opticus zur Folge haben. Solche Erblindungen sind unheilbar.

III. Die Geschwülste der Orbita.

Die Neubildungen, welche sich in der Augenhöhle entwickeln, drängen bald den Bulbus nach vorn. Diejenigen, welche innerhalb des Muskeltrichters, also um den Sehnerv herum sitzen, thun dies in der Richtung der Orbitalaxe und der so verdrängte Augapfel hat eine Zeit lang eine zwar etwas beschränkte, aber allseitig ziemlich gleich starke Beweglichkeit, falls namentlich der Tumor nicht bösartig ist Fig. E, während maligne Geschwülste ziemlich bald die Muskeln in ihrer Aktion beeinträchtigen. Entwickelt sich eine Geschwulst ausserhalb des Muskeltrichters z. B. von einer der Orbitalwände aus, so wird der Augapfel zugleich nach der gegenüberliegenden Seite verschoben. So verursacht ein Tumor, der vom Boden der Orbita ausgeht einerseits Protrusion, anderseits Verdrängung des Bulbus nach oben Fig. F, ein solcher, der im nasalen Teil wächst, verdrängt den Bulbus nach vorn und aussen (Fig. C u. D). Bei tiefer sitzenden Tumoren kann die Palpation vermittelst des zwischen Bulbus und Orbitalrand eingeführten kleinen Fingers von Nutzen sein für die Lokalisierung derselben. Bezüglich der Natur des Tumors ist

Fig. C. Dermoidcyste der Orbita. Die 58jährige Frau S. M. gibt an, es habe sich bei ihr im 28. Lebensjahr unter ziemlich grossen Schmerzen und entzündlichen Erscheinungen im Laufe eines Vierteljahres oberhalb des inneren linken Augenwinkels eine Geschwulst entwickelt, die dann wieder kleiner wurde, vor ungefähr 2 Monaten aber wieder anfing zu wachsen, in den letzten 3 Wochen sehr stark, sodass der Bulbus erheblich nach der temporalen Seite verdrängt ist und die Frau häufig doppelt sieht (gekreuzte Diplopie). Der taubeneigrosse, glatte Tumor von prall-elastischer Konsistenz ist mit seinem unteren Teil in der Lidspalte unter der Bindehaut des Bulbus sichtbar und lässt sich eine Strecke weit neben dem Bulbus nach hinten palpieren. Er lässt sich dabei von dem anstossenden Knochen gut abgrenzen, auf Druck nicht verkleinern und zeigt keine Pulsation. Linker Thränenkanal durchgängig. Nasenhöhle normal. Ophthalmoskopisch: nasalwärts Einstülpung der Bulbuswand eine wenig umfangreiche Netzhautablösung vortäuschend, ganz peripher die hintere Partie des Corpus ciliare sichtbar (dunkelbraunrote grosse Zacken). Die Diagnose Dermoidcyste wird durch die Exstirpation bestätigt. Die Cyste reichte längs der nasalen Orbitalwand bis ans hintere Ende der Orbita und enthielt den charakteristischen grützartigen Inhalt mit vielen feinen und gröberen Härchen. Der Bulbus rückte wieder an seinen Ort und bekam die normale Beweglichkeit. Heilung in 17 Tagen.

---

man oft auf eine Wahrscheinlichkeitsdiagnose angewiesen. Doch kann man im allgemeinen annehmen, dass ganz langsam wachsende Geschwülste, die wenig Schmerz und verhältnismässig wenig Beweglichkeitsbeschränkung verursachen, gutartiger Natur sind, während die malignen rascher zu wachsen pflegen und die benannten Störungen in stärkerer Weise zur Folge haben.

Zu den häufigeren gutartigen Tumoren gehören die Dermoidcysten (Tab. 21 u. Fig. C), deren Anlage angeboren ist, die aber dann später im Leben durch langsames Wachstum dem Besitzer unbequem werden können. Sie sitzen mit Vorliebe im vorderen Teile der Orbita in deren oberem-äusseren oder oberem-inneren Teil, können aber sich auch noch weit in die Orbita hinein erstrecken und dann, wenn sie gross sind, auch den Bulbus zur Seite drängen. Bei der Entfernung muss man sich hüten, sie anzuschneiden. Ausnahmsweise that ich dies absichtlich bei der Entfernung sehr grosser, derartiger Cysten, die sich tief in die Orbita hinein erstreckten und hinter dem Bulbus

Fig. C.

sich wieder ausweiteten. Ich verminderte den Inhalt vermittelst einer kleinen Incision am vorderen Pol, die ich dann wieder zuband, sodass die zwar verkleinerte, aber immer noch eine gewisse Spannung besitzende Cyste besser am Bulbus vorbei in toto entfernt werden konnte.

Zu Verwechslung mit einer Dermoidcyste kann eine cystoide Ausweitung der Siebbeinzellen, des Sinus frontalis und der Nasenhöhle Veranlassung geben, wie sie sich in Fig. D abgebildet findet. In einem solchen Fall liegt aber zwischen dem Bulbus und der Cyste eine dünne Knochenschale: die nasale Orbitalwand.

Fig. D. Knochencyste durch Ektasie der Siebbeinzellen, des Sinus frontalis und der Nasenhöhle entstanden. Der 24jährige Zimmermann M. F. giebt an, die Geschwulst oberhalb des linken inneren Augenwinkels habe sich vor 7 Jahren langsam gebildet, bis sie vor etwa 2 Jahren die jetzige Grösse erreicht habe, ohne dass er je dabei Schmerz hatte. Im Winter habe das linke Auge aber jeweilen stark gethränt Die Untersuchung ergiebt auch jetzt Abwesenheit von Entzündung. Der linke Thränenkanal ist durchgängig. Die taubeneigrosse Geschwulst liegt zum grössten Teil oberhalb des Ligament. palp. int., welches über seinem unteren Teil eine leichte Einschnürung veranlasst. In der Gegend der Nasenwurzel ist man nicht im Stand, zwischen Supraorbitalrand und Geschwulst einzudringen. Am lateralen oberen Rand kann man sie dagegen eine Strecke weit in die Orbita hinein palpieren. Sie hat prall-elastische Konsistenz und zeigt Fluktation, keine Pulsation. Gekreuzte Doppelbilder. Vis und Augengrund normal. Die Exstirpation ergiebt nicht die erwartete Dermoidcyste, sondern einen derben, bindegewebigen Sack, der sich nicht ausschälen lässt, sondern nasal und oben fest mit dem Knochen verwachsen ist, während lateral eine dünne Knochenlamelle, die nasale Orbitalwand, ihn zum Teil bekleidet Diese orbitalwärts dislozierte Knochenschale ist etwas beweglich. Der Inhalt des Sackes besteht aus einer braungrünlichen dicken Gallerte. Nach deren Ausräumung sieht man in eine taubeneigrosse Höhle hinein, die nach oben mit dem Sinus frontalis, nach unten mit der Nase communiziert. Nach der Orbita hin ist sie teils durch die dünne Knochenschale, teils durch derbes Bindegewebe abgegrenzt. Heilung in 3 Wochen, wobei die erwähnte Knochenplatte und der Augapfel allmälig wieder nasalwärts rücken.

Bei Orbitalcysten, welche sich schon bald nach der Geburt zeigen, muss man immer auch an einen Hirnbruch oder eine Meningocele denken. Darunter versteht man eine hernienartige Ausstülpung der Dura mater in die Orbita hinein. Enthält dieser Sack Gehirnsubstanz, so spricht man von Encephalocele, enthält er nur Liquor cerebrospinalis, so nennt man dies Meningocele. Ein solcher Hirnbruch entwickelt sich da, wo sich Knochennähte befinden. In der Orbita ist die Naht zwischen Siebbein und Stirnbein am häufigsten der Sitz dieser Anomalie, daher befindet sie sich in der Regel im inneren-oberen Teil der Orbita, ist von normaler Haut bedeckt, lässt sich durch Druck verkleinern, wobei unter Umständen Erscheinungen von Hirndruck auftreten, auch lässt sich an einer solchen Cyste

Fig. D.

manchmal Pulsation nachweisen und respiratorische Schwankung, die beide vom Gehirn aus ihr mitgeteilt werden. Sie sitzt auch unverschieblich auf dem Knochen fest.

Nicht selten sind in der Orbita Gefässgeschwülste zu treffen. Seltener bildet ein Aneurysma, häufiger ein Angiom den Tumor. Ein solcher Tumor cavernosus kann nach und nach erhebliche Grösse erreichen (Fig. E).

Sehr wichtig sind die malignen Orbitalgeschwülste, weil sie bald das Leben bedrohen. Am häufigsten ist das Sarkom in seinen verschiedenen Modifikationen. Es kann vom Knochen, vom Periost, von den Muskeln, der Thränendrüse, dem Bindegewebe der Orbita oder von der Seh-

Fig. E. Angiom der Orbita. Im Laufe von 10 Jahren hat bei dieser jetzt 41 Jahre alten Frau ohne alle Schmerzen oder Entzündungserscheinungen ein central in der Orbita sitzender offenbar gutartiger Tumor den Augapfel so enorm vorgedrängt, dass die Frau sich endlich zur Exstirpation entschloss, die (1891) freilich nun, da der Tumor halb apfelgross geworden, auch die Entfernung des Bulbus nötig machte, der schon längere Zeit Sehschwäche und jetzt bloss noch S. 2/5 zeigte. Der Grund hiefür lag wesentlich in einer Maculaerkrankung, die ich in ihren Anfängen schon 1/2 Jahr nach Beginn der Protrusion beobachtet und ophthalmoskopisch so, wie sie 1888 aussah in Bd. VII dieser Atlanten, II. Aufl. Fig. 52a abgebildet habe, während Fig. 48a ebenda den mikroskopischen Querschnitt der Macula wiedergiebt. Ausserdem hatte lange Zeit ein mässiger Grad von Stauungspapille bestanden, der nach und nach der Opticusatrophie Platz machte. Vor der Operation war der Lidschluss, der bis dahin noch gut vor sich ging, nicht mehr möglich, die Lidspalte blieb 3 mm weit offen. Das untere Lid begann sich nach aussen umzustülpen. Unten aussen vom Bulbus war ein grosslappiger, mässig harter, nicht fluktuierender und nicht druckempfindlicher Tumor zu fühlen.

Fig. E.

Fig. F. Carcinom des Oberkiefers und der Orbita. Die 53jährige Frau A. W. bekam 4 Monate bevor sie sich in der Augenklinik zum erstenmale zeigte, heftige Zahnschmerzen auf der rechten Backenseite. Trotzdem sie einige Zähne ausziehen liess, wurden die Schmerzen aber heftiger und erstreckten sich auch auf das rechte Auge und die rechten Schläfe. Wie das Bild zeigt, war dann schon leichte Schwellung der rechten Oberkiefer- und Schläfengegend sichtbar, sowie Verlagerung des rechten Bulbus nach vorn und oben. Die Beweglichkeit des Bulbus ist allseitig beschränkt, besonders nach unten. Die Patientin wurde der chirurgischen Klinik zugewiesen und dort von Kollege Krönlein die Exstirpation des Tumors vorgenommen. Mit Ausnahme des Processus palatinus wurde der ganze Oberkiefer mit dem grössten Teil des Jochbeins reseciert. Dabei zeigt es sich, dass der Tumor viel grössere Dimensionen hat, als zu erwarten war: er reicht weit nach hinten an der Schädelbasis und wird dort bis an die Art. mening. med. frei präpariert. Der Bulbus muss entfernt werden, da die Tumormassen bis hart an ihn herangehen. Nach aussen ist die Neubildung durch den Knochen durchgebrochen und durchsetzt schon den Musc. masseter. Die anatomische Untersuchung ergiebt Plattenepithelkrebs. Nach 3 Monaten starb die Frau nach starker Abmagerung unter zunehmenden Collapszuständen ohne Recidiv.

Fig. F.

Tab. 40. Exophthalmus pulsans und Glaukom links. Der 38jährige Landwirt stürzte am 14. August 1896 von einem mit Garben beladenen Wagen ohne das Bewusstsein zu verlieren, blutete stark aus der Nase und war sofort gänzlich taub. Vom 13. Septbr. an trat der linke Augapfel stärker hervor, das Sehen nahm ab und ebenso die Beweglichkeit und Mitte Oktober bei der Aufnahme in die Augenklinik zeigten sich alle Erscheinungen des pulsierenden Exophthalmus. Nur wurde der Kranke von dem pulsatorischen Brausen im Kopfe, das man mit dem Stethoskop fast über dem ganzen Kopfe hörte, nicht belästigt. Doch brachte die zunehmende Protrusion Beschwerden (einmal auch ein kleines Hornhautgeschwür) mit sich, die auch dem Patienten die Unterbindung der Carotis rätlich erscheinen liessen, welche dann am 20. November von Kollege Krönlein ausgeführt wurde. Nach anfänglich günstiger Wirkung trat aber im Laufe des nächsten halben Jahres das linke Auge wieder stärker vor und es entwickelte sich nun auch Glaukom. Letzteres verursacht die im Bilde sichtbare Erweiterung der Pupille, wobei nach unten die Iris bis hinter den Cornealrand zurückgewichen und daher unsichtbar ist. In der seichten Vorderkammer ein kleines Hyphäma. Augengrund nicht sichtbar, bloss rotes Licht. T + 2. Da auch die Gegend der Vena supraorbitalis (oberhalb dem inneren Augenwinkel) wieder stärkere Schwellung zeigte und diese Vene wieder pulsierte und pulsatorisches Blasen hören liess, schlug ich dem Patienten die Unterbindung auch der anderen Carotis vor, die dann am 30. Juli von Kollege Krönlein ausgeführt wurde. Nun erst schwand der Exophthalmus bis auf einen kleinen Rest und das subjektive Befinden besserte sich wesentlich, obschon das Glaukom nicht schwand. Das Sehen links und das Gehör blieben erloschen, der Mann ist aber wieder vollständig arbeitsfähig.

---

nervenscheide ausgehen. Auch kann ein Chorioidalsarkom in die Orbita durchbrechen und nach vorn wuchern (Tab. 37).

Das Carcinom kommt nur selten primär in der Orbita zur Entwicklung, wobei es gewöhnlich von der Thränendrüse ausgeht. Dagegen kann diese Geschwulstform einerseits von den Lidern oder der Bindehaut aus in die Orbita hineinwuchern, anderseits von den umgebenden Knochenhöhlen, namentlich der Oberkieferhöhle her in die Orbita vordringen (Fig. F). Es ist ganz besonders bei den letzteren wichtig, frühzeitig die Diagnose zu stellen, weil sie leicht inoperabel werden, wenn sie längere Zeit wachsen und sich ausbreiten können. Es ist wichtig, die Nasenhöhle in solchen Fällen genau zu untersuchen und auf Auftreibungen unterhalb des Thränensackes, unterhalb des unteren Orbital-

Lith. Anst. F. Reichhold, München

randes und in der Schläfengegend genau zu achten (v. Fig. F). Auskultiert man vermittelst Gummischlauches die Oberkiefergegend beider Seiten, so hört man, wenn die Highmorshöhle mit Tumormassen ausgefüllt ist, das Respirationsgeräusch viel stärker als auf der gesunden Seite.

Maligne Geschwülste müssen sobald als möglich exstirpiert werden, wobei die Operationsmethode von Krönlein: die temporäre Resektion der temporalen Orbitalwand, wodurch ein viel besserer Zugang (von der temporalen Seite her) zu der Orbita geschaffen wird, sehr gute Dienste leistet. Der Knochen-Weichteillappen wird nach der Entfernung des Tumors wieder zurückgelegt und festgenäht. Es lassen sich so namentlich kleinere Tumoren aus dem temporalen Teil der Orbita gut und eventuell mit Schonung des Augapfels entfernen. Bei umfangreichen malignen Tumoren der Orbita muss oft die Ausräumung der ganzen Orbita vorgenommen werden.

Eine interessante, nicht gerade häufige Orbitalaffektion bildet der pulsierende Exophthalmus (Tab. 40). Spontan (seltener) oder nach starker Gewalteinwirkung auf den Schädel bildet sich ein Exophthalmus, der bei Palpation, namentlich innen-oben vom Bulbus, Pulsation erkennen lässt und gleichzeitig hört der Patient im Kopf ein starkes pulsatorisches Brausen, wie von einer Dampfmaschine. Auskultiert man die Gegend des Auges und Umgebung, so hört man dies Brausen ebenfalls, ja es kann in abnehmender Stärke bis gegen den Hinterkopf gehört werden, nicht nur auf der Seite des Exophthalmus, sondern auch auf der anderen. Besonders charakteristisch ist, dass bei Kompression der gleichseitigen Carotis das Geräusch und die Pulsation des Exophthalmus schwinden. Bei genauerer Untersuchung findet man innen-oben vom Bulbus in der Regel eine dicke Vene sich vorbauchen und pulsieren. Der vorgetriebene Bulbus lässt sich durch anhaltenden Druck etwas zurückdrängen. Lässt man die Sache gehen, so stülpt sich schliesslich die Bindehaut in dicken, ödematösen Wülsten vor, die äusserlich sichtbaren Gefässe des vorderen Augapfelabschnittes erweitern sich immer mehr und schliess-

lich kann das Auge nicht mehr geschlossen werden, sodass die Cornea in Gefahr kommt. Der Grund dieser Erkrankung liegt in einer traumatischen (durch Basisfraktur bedingten) oder einer spontanen Ruptur der Carotis interna innerhalb des Sinus cavernosus. Infolge davon fliesst das Carotisblut in die Venen, welche aus der Orbita das Blut in den Sinus führen. Diese werden so mit arteriellem Blut strotzend gefüllt und pulsieren demgemäss.

Die Behandlung geschieht am sichersten durch die Unterbindung der gleichseitigen Carotis communis, eventuell nach einiger Zeit auch der der anderen Seite. In manchen Fällen wurde auch Heilung durch die Digitalkompression der Carotis beobachtet.

Verlag von J. F. LEHMANN in MÜNCHEN.

Lehmann's medicin. Handatlanten,

nebst kurzgefassten Lehrbüchern.

Herausgegeben von

Prof. Dr. **O. Bollinger**, Dr. **G. Brühl**, Privatdoc. Dr. **H. Dürk**, Dr. **L. Grünwald**, Prof Dr. **O. Haab**, Prof. Dr. **H. Helferich**, Prof. Dr. **A. Hoffa**, Prof. Dr. **E. von Hofmann**, † Dr. **Chr. Jakob**, Prof. Dr. **K. B. Lehmann**, Prof. Dr. **Mracek**, Prof. Dr. **Politzer**, Privatdocent Dr. **O. Schäffer** Docent Dr. **O. Zuckerkandl**, u. a. m.

Bücher von hohem wissenschaftlichen Werte, in bester Ausstattung, zu billigem Preise,

das waren die drei Hauptpunkte, welche die Verlagsbuchhandlung bei Herausgabe dieser Serie von Atlanten im Auge hatte. Der grosse Erfolg, die allgemeine Verbreitung (die Bände sind in neun verschiedene Sprachen übersetzt) und die ausserordentlich anerkennende Beurteilung seitens der ersten Autoritäten sprechen am besten dafür, dass es ihr gelungen ist, ihre Idee in der That durchzuführen, und in diesen praktisch so wertvollen Bänden hohen wissenschaftlichen Gehalt mit vollkommener bildlicher Darstellung verbunden zu haben.

Von Lehmann's medicin. Handatlanten sind Uebersetzungen in czechischer, dänischer, englischer, französischer, holländischer, italienischer, rumänischer, russischer, schwedischer, spanischer und ungarischer Sprache erschienen.

Verlag von J. F. LEHMANN in MÜNCHEN.

Lehmann's medicin. Hand-Atlanten

I. Band:

Atlas und Grundriss

der

Lehre vom Geburtsakt

und der operativen

Geburtshilfe

dargestellt in 126 Tafeln in Leporelloart

nebst kurzgefasstem Lehrbuche

von **Dr. O. Schäffer,**

Privatdocent an der Universität Heidelberg.

126 in zweifarbigem Druck ausgeführte Bilder.

Preis elegant gebunden Mk. 5.—.

IV. gänzlich umgearbeitete Auflage.

Die Wiener medicinische Wochenschrift schreibt:

— — Die kurzen Bemerkungen zu jedem Bilde geben im Verein mit denselben eine der anschaulichsten Darstellungen des Geburtsaktes, die wir in der Fachliteratur kennen.

Verlag von J. F. LEHMANN in MÜNCHEN.

Band II:

Atlas u. Grundriss der Geburtshilfe.

II. Teil: **Anatomischer Atlas der geburtshilflichen Diagnostik und Therapie.** Mit 145 farbigen Abbildungen und 17 Bogen Text.

Von **Dr. O. Schäffer,** Privatdozent an der Universität Heidelberg

Preis eleg. gebd. *M.* 10.—.

Der Band enthält: Die Darstellung eines jeden normalen und pathologischen Vorganges der Schwangerschaft und der Geburt, und zwar ausschliesslich Originalien und Zeichnungen nach anatomischen Präparaten.

Der beschreibende Text ist so gehalten, dass er dem studierenden **Anfänger** zunächst eine knappe, aber umfassende Uebersicht über das gesamte Gebiet der Geburtshilfe gibt und zwar ist diese Uebersicht dadurch sehr erleichtert, dass die Anatomie zuerst eingehend dargestellt ist, aber unmittelbar an jedes Organ, jeden Organteil, alle Veränderungen in Schwangerschaft, Geburt, Wochenbett angeschlossen, und so auf die klinischen Beobachtungen, auf Diagnose, Prognose Therapie eingegangen wurde. Stets wird ein Vorgang aus dem andern entwickelt! Hierdurch und durch zahlreich eingestreute vergleichende und Zahlen-Tabellen wird die mnemotechnische Uebersicht sehr erleichtert.

Für **Examinanden** ist das Buch deshalb brauchbar, weil auf Vollständigkeit ohne jeden Ballast eine ganz besondere Rücksicht verwandt wurde. Für **Aerzte** weil die gesamte praktische Diagnostik und Therapie mit besonderer Berücksichtigung der Uebersichtlichkeit gegeben wurde, unter Hervorhebung der anatomischen Indicationsstellung; Abbildungen mehrerer anatomischer Präparate sind mit Rücksicht auf forense Benützung gegeben. Ausserdem enthält das Buch Kapitel über geburtshilfliche Receptur, Instrumentarium und Antiseptik.

Die einschlägige normale und pathologische Anatomie ist in einer Gruppe zusammengestellt einschliesslich der Pathologie der Becken, die Mikroskopie ist **erschöpfend** nach dem heutigen wissenschaftlichen Standpunkte ausgearbeitet.

Jede anatomische Beschreibung ist unmittelbar gefolgt durch die daran anschliessenden und daraus resultierenden physiologischen und klinischen Vorgänge. Der Band enthält somit nicht nur einen ausserordentlich reichhaltigen Atlas, sondern auch ein vollständiges Lehrbuch der Geburtshilfe.

Urteil der Presse.

Münchener medicinische Wochenschrift 1894 Nr. 10. Ein Atlas von ganz hervorragender Schönheit der Bilder zu einem überraschend niedrigen Preise. Auswahl und Ausführung der meisten Abbildungen ist gleich anerkennenswert, einzelne derselben sind geradezu mustergiltig schön. Man vergleiche z. B. mit diesem Atlas den bekannten von Auvard; ja selbst gegen frühere Publikationen des Lehmann'schen Verlags medicinischer Atlanten bedeutet das vorliegende Buch einen weiteren Fortschritt in der Wiedergabe farbiger Tafeln. Verfasser, Zeichner und Verleger haben sich um diesen Atlas in gleicher Weise verdient gemacht — und ein guter Atlas zu sein, ist ja die Hauptaufgabe des Buches.

Der Text bietet mehr, als der Titel verspricht: er enthält — abgesehen von den geburtshilflichen Operationen — ein vollständiges Compendium der Geburtshilfe. Damit ist dem Praktiker und dem Studierenden Rechnung getragen, welche in dem Buche neben einem Bilderatlas auch das finden, was einer Wiedergabe durch Zeichnungen nicht bedarf.

Das Werkchen wird wohl mehrere Auflagen erleben. Als Atlas betrachtet, dürfte das Buch an Schönheit und Brauchbarkeit alles übertreffen, was an Taschen-Atlanten überhaupt und zu so niedrigem Preise im besonderen geschaffen wurde.

Gustav Klein-München.

Verlag von J. F. LEHMANN in MÜNCHEN.

Lehmann's medicin. Hand-Atlanten

Band III:

Handatlas u. Grundriss der Gynäkologie.

In 64 farbigen Tafeln mit erklärendem Text.
Von **Dr. O. Schäffer,** Privatdozent an der Universität Heidelberg.
Preis eleg. geb. *M.* 10.—.

Der Text zu diesem Atlas schliesst sich ganz an Band I u. II an und bietet ein vollständiges Compendium der Gynäkologie.

Urteile der Presse:

Medicinisch-chirurg. Central-Blatt 1893 Nr. 35: Der vorliegende Band der von uns schon wiederholt rühmlich besprochenen Lehmann'schen medicinischen Atlanten bringt eine Darstellung des gesamten Gebietes der Gynaekologie. Die trefflich ausgeführten Abbildungen bringen Darstellungen von klinischen Fällen und anatomischen Präparaten, wobei besonders hervorzuheben ist, dass jeder einzelne Gegenstand von möglichst vielen Seiten, also aetiologisch, in der Entwickelung, im secundären Einfluss, im Weiterschreiten und im Endstadium oder der Heilung dargestellt ist, und dass die Abbildungen von Präparaten wieder durch schematische und halbschematische Zeichnungen erläutert sind. Der Text zerfällt in einen fortlaufenden Teil, der von rein praktischen Gesichtspunkten bearbeitet ist und in die Erklärung der Tafeln, welche die theoretischen Ergänzungen enthält. Ausführliche Darlegungen über den Gebrauch der Sonde, der Pessarien werden vielen Praktikern willkommen sein. Eingehende Berücksichtigung der Differentialdiagnose, sowie Zusammenstellung der in der Gynaekologie gebräuchlichen Arzneimittel, sowie deren Anwendungsweisen erhöhen die praktische Brauchbarkeit des Buches.

Therapeutische Monatshefte: Der vorliegende Band reiht sich den Atlanten der Geburtshilfe desselben Autors ebenbürtig an. Er entspricht sowohl den Bedürfnissen des Studierenden wie denen des Praktikers. Der Schwerpunkt des Werkes liegt in den Abbildungen. In den meisten Fällen sind diese direkt nach der Natur oder nach anatomischen Präparaten angefertigt. Manche Zeichnungen sind der bessern Uebersicht wegen mehr schematisch gehalten. Auch die einschlägigen Kapitel aus der Hystologie (Tumoren, Endometritisformen etc.) sind durch gute Abbildungen vertreten. Besonders gelungen erscheinen uns die verschiedenen Spiegelbilder der Portio. Jeder Tafel ist ein kurzer begleitender Text beigegeben. Der 2. Teil des Werkes enthält in gedrängter Kürze die praktisch wichtigen Grundzüge der Gynaekologie; übersichtlich sind bei jedem einzelnen Krankheitsbilde die Symptome, die differentiell-diagnostisch wichtigen Punkte u. s. w. zusammengestellt. *Feis (Frankfurt a. M.).*

Verlag von J. F. LEHMANN in MÜNCHEN.

Lehmann's medic. Hand-Atlanten.

Band IV:

Atlas der Krankheiten der Mundhöhle, des Rachens und der Nase.

In 69 meist farbigen Bildern mit erklärendem Text von **Dr. L. Grünwald.**

Preis eleg. geb. *M.* 6.—.

Der Atlas beabsichtigt, eine Schule der semiostischen Diagnostik zu geben. Daher sind die Bilder derart bearbeitet, dass die einfache Schilderung der aus denselben ersichtlichen Befunde dem Beschauer die Möglichkeit einer Diagnose bieten soll. Dem entsprechend ist auch der Text nichts weiter, als die Verzeichnung dieser Befunde, ergänzt, wo notwendig, durch anamnestische u. s. w. Daten. Wenn demnach die Bilder dem Praktiker bei der Diagnosenstellung behilflich sein können, lehrt anderseits der Text den Anfänger, wie er einen Befund zu erheben und zu deuten hat.

Von den Krankheiten der Mund- und Rachenhöhle sind die praktisch wichtigen sämtlich dargestellt, wobei noch eine Anzahl seltenerer Krankheiten nicht vergessen sind. Die Bilder stellen möglichst Typen der betreffenden Krankheiten im Anschluss an einzelne beobachtete Fälle dar.

Münchener medicin. Wochenschrift 1894, Nr. 7. G. hat von der Lehmann'schen Verlagsbuchhandlung den Auftrag übernommen, einen Handatlas der Mund-, Rachen- und Nasen-Krankheiten herzustellen, welcher in knappester Form das für den Studirenden Wissenswerteste zur Darstellung bringen soll. Wie das vorliegende Büchelchen beweist, ist ihm dies in anerkennenswerter Weise gelungen. Die meist farbigen Bilder sind naturgetreu ausgeführt und geben dem Beschauer einen guten Begriff von den bezüglichen Erkrankungen. Für das richtige Verständnis sorgt eine jedem Falle beigefügte kurze Beschreibung. Mit der Auswahl der Bilder muss man sich durchaus einverstanden erklären, wenn man bedenkt, welch' enge Grenzen dem Verfasser gesteckt waren. Die Farbe der Abbildungen lässt bei manchen die Beleuchtung mit Sonnenlicht oder wenigstens einem weissen künstlichen Lichte vermuten, was besser besonders erwähnt worden wäre.

Der kleine Atlas verdient den Studirenden angelegentlichst empfohlen zu werden, zumal der Preis mässig ist. F[illegible] ihnen erleichtern, die in Cursen und Polikliniken beim Leb[illegible]enen Bilder dauernd festzuhalten.

Lilli an-Freiburg.

Verlag von J. F. LEHMANN in MÜNCHEN.

Lehmann's medicin. Handatlanten.

Band V:

Atlas und Grundriss

der

Hautkrankheiten

mit 65 farb. Tafeln

nach

Originalaquarellen des Malers ARTHUR SCHMITSON
und zahlreichen schwarzen Abbildungen

von

Prof. Dr. Franz Mracek in Wien.

Dieser Band, welcher als Frucht jahrelanger Arbeit bald fertig vorliegen wird, enthält neben 65 farbigen Tafeln von ganz hervorragender Schönheit noch zahlreiche schwarze Abbildungen, und einen reichen, das gesamte Gebiet der Dermatologie umfassenden Text. Die Abbildungen sind durchwegs Originalaufnahmen nach dem lebenden Materiale der Mracek'schen Klinik, und die Ausführung der Tafeln übertrifft die Abbildungen aller, selbst der theuersten bisher erschienenen dermatologischen Atlanten.

Der Preis des Buches beträgt eleg. geb. Mk. 4.—

Verlag von J. F. LEHMANN in MÜNCHEN.

Lehmann's medic. Handatlanten.

Band VI:

Atlas der Syphilis

und der

venerischen Krankheiten

mit einem

Grundriss der Pathologie und Therapie derselben

mit 71 farbigen Tafeln nach Originalaquarellen

von Maler A. SCHMITSON und 16 schwarzen Abbildungen

von

Professor Dr. **Franz Mracek** in Wien.

Preis des starken Bandes Mk. 14.—

Nach dem einstimmigen Urteile der zahlreichen Autoritäten, denen dieses Werk vorlag, übertrifft dasselbe an Schönheit Alles, was auf diesem Gebiete nicht nur in Deutschland, sondern in der gesamten Weltliteratur geschaffen wurde.

Die **Ungarische medicinische Presse** Nr. 41 vom 19. XII. 1897 schreibt:

„Es wird wohl genügen den Titel dieses Werkes niederzuschreiben den Autor und Verleger zu nennen, um in den weitesten Kreisen lebhaftes Interesse für dasselbe zu erregen. Bei der Besprechung des Werkes hört eigentlich jede Kritik auf und die beschreibende Schilderung tritt in ihr Recht. Mit dieser Bemerkung wollen wir aber unsere Schwäche eingestehen und die Unmöglichkeit anerkennen, die durchaus lehrreichen, frappant schönen und naturgetreuen Abbildungen durch Beschreibung vor den Augen der Leser nur auch annähernd begreiflich zu machen. Alles, was die bunten und zahlreichen syphilitischen Erkrankungsformen Lehrreiches nur bieten können, ist in diesem schönen Werke klassisch dargestellt, in einem leicht fassbaren System gruppiert. Die meisterhafte Hand des Malers spricht klar und decidiert zu dem Studierenden, so dass man durch diese Tafeln thatsächlich all das spielend erlernen kann, was man sich sonst auf diesem Gebiete nur durch viel Mühe, Zeit und Erfahrung anzueignen im stande wäre. Um alles zu sehen, was man sehen muss, dient noch der erläuternde Text über Syphilis, aus welchem nicht nur der heutige Stand der Lehre, sondern gleichzeitig auch eine rationelle Therapie herauszulesen ist." N.

Prof. Jadassohn (Bern) schreibt am Schlusse seiner ausführlichen Kritik u. A.: Ich bin überzeugt, dass, wer diese Bilder wirklich studiert, Erinnerungsbilder aus der Klinik auf's Vorteilhafteste auffrischen und seine diagnotischen Fähigkeiten auf dem Gebiete der venerischen Krankheiten vermehren wird. Und darum sei das elegant und solide ausgestattete Buch auch den praktischen Aerzten bestens empfohlen.

Verlag von J. F. LEHMANN in MÜNCHEN.

Lehmann's med. Handatlanten.
Band VIII.

Atlas und Grundriss der traumatischen
Frakturen und Luxationen

mit 200 farbigen und 200 schwarzen Abbildungen nach Originalzeichnungen von Maler Bruno Keilitz

von **Professor Dr. H. Helferich in Greifswald.**

Preis eleg. geb. **Mk. 12.—**

Vierte vollständig umgearbeitete Auflage.

Auf 68 farbigen Tafeln werden sämtliche Frakturen und Luxationen, die für den Studierenden und Arzt von praktischer Bedeutung sind, in mustergiltiger Weise zur Darstellung gebracht. Jeder Tafel steht ein erklärender Text gegenüber, aus dem alles Nähere über die anat. Verhältnisse, Diagnose und Therapie ersichtlich ist.

Ausserdem enthält der Band ein vollständiges Compendium der Lehre von den traum. Frakturen und Luxationen. Wie bei den Bildern, so ist auch im Texte das Hauptgewicht auf die Schilderung des praktisch Wichtigen gelegt, während Seltenheiten nur ganz kurz behandelt werden.

Zur Vorbereitung für das Examen ist das Buch vorzüglich geeignet. Der Preis ist in Anbetracht der prächtigen, in Farbendruck ausgeführten Bilder ein ganz aussergewöhnlich niedriger.

Professor Dr. Klaussner schreibt: „Die Auswahl der Abbildungen ist eine vortreffliche, ihre Wiedergabe eine ausgezeichnete. Neben dem Bilde, wie es der Lebende nach der Verletzung bietet, finden sich die betreffenden Knochen- oder Gelenkpräparate, sowie eine besonders lehrreiche Darstellung der wichtigsten, jeweils zu berücksichtigenden topograpsisch-anatomischen Verhältnisse.

Im Texte sind die häufiger vorkommenden, den Arzt besonders interessierenden Knochenbrüche und Verrenkungen in ihrer diagnostischen und auch therapeutischen Beziehung eingehender, seltenere Formen kürzer erörtert. Die Absicht des Verfassers, *„den Studierenden die Einführung in das wichtige Gebiet der Lehre von den Frakturen und Luxationen zu erleichtern und Aerzten in der Praxis ein brauchbarer Ratgeber zu sein"*, ist als vorzüglich gelungen zu bezeichnen.

Der Verleger liess es sich angelegen sein, das Beste zu liefern; das Kolorit der Tafeln ist schön, der Druck übersichtlich, die Ausstattung hübsch, der Preis ein mässiger.

Referent zweifelt nicht, dass der Wunsch des Verfassers, es möge das Buch einigen Nutzen stiften, sich vollauf erfüllen wird."

Verlag von J. F. LEHMANN in MÜNCHEN.

Lehmann's medic. Handatlanten.

Band IX:

ATLAS

des gesunden u. kranken Nervensystems

nebst Grundriss der Anatomie, Pathologie und Therapie desselben

von

Dr. Christfried Jakob,

prakt. Arzt in Bamberg, s. Z. I. Assistent der medicin. Klinik in Erlangen.

Mit einer Vorrede von *Prof. Dr. Ad. v. Strümpell*, Direktor der medicin. Klinik in Erlangen,

Mit 105 farbigen und 120 schwarzen Abbildungen sowie 284 Seiten Text und zahlreichen Textillustrationen.

Preis eleg. geb. **Mk. 10.—**

Prof. Dr. Ad. von Strümpell schreibt in seiner Vorrede zu dem vorliegenden Bande: Jeder unbefangene Beurteiler wird, wie ich glaube, gleich mir den Eindruck gewinnen, dass die Abbildungen Alles leisten, was man von ihnen erwarten darf. Sie geben die thatsächlichen Verhältnisse in deutlicher und anschaulicher Weise wieder und berücksichtigen in grosser Vollkommenheit fast alle die zahlreichen und wichtigen Ergebnisse, zu denen das Studium des Nervensystems in den letzten Jahrzehnten geführt hat. Dem Studierenden sowie dem mit diesem Zweige der medicinischen Wissenschaft noch nicht näher vertrauten praktischen Arzt, ist somit die Gelegenheit geboten, sich mit Hilfe des vorliegenden Atlasses verhältnismässig leicht ein klares Bild von dem jetzigen Standpunkte der gesamten Neurologie zu machen.

Wandtafeln für den neurologischen Unterricht.

Herausgegeben von

Prof. Dr. Ad. v. Strümpell in Erlangen und **Dr. Chr. Jakob** in Bamberg.

18 Tafeln im Format von 80 cm zu 100 cm.

Preis in Mappe **Mk. 50.—**. Auf Lei[n]wand gezogen Mk. 70.—.

Der Text in den Bild[ern] deutsch.

Verlag von J. F. LEHMANN in MÜNCHEN.

Lehmann's medicin. Handatlanten.

Band X.

Atlas und Grundriss der Bakteriologie

und

Lehrbuch der speciellen bakteriolog. Diagnostik.

Von

Prof. Dr. K. B. Lehmann und Dr. R. Neumann
in Würzburg.

Bd. I Atlas mit 558 farb. Abbildungen auf 63 Tafeln, Bd. II Text 450 Seiten mit 70 Bildern.

Preis der 2 Bände eleg. geb. Mk. 15.—

Münch. medic. Wochenschrift 1896 Nr. 23. Sämtliche Tafeln sind mit ausserordentlicher Sorgfalt und so naturgetreu ausgeführt, dass sie ein glänzendes Zeugnis von der feinen Beobachtungsgabe sowohl, als auch von der künstlerisch geschulten Hand des Autors ablegen.

Bei der Vorzüglichkeit der Ausführung und der Reichhaltigkeit der abgebildeten Arten ist der Atlas ein wertvolles Hilfsmittel für die Diagnostik, namentlich für das Arbeiten im bakteriologischen Laboratorium, indem es auch dem Anfänger leicht gelingen wird, nach demselben die verschiedenen Arten zu bestimmen. Von besonderem Interesse sind in dem 1. Teil die Kapitel über die Systematik und die Abgrenzung der Arten der Spaltpilze. Die vom Verfasser hier entwickelten Anschauungen über die Variabilität und den Artbegriff der Spaltpilze mögen freilich bei solchen, welche an ein starres, schablonenhaftes System sich weniger auf Grund eigener objektiver Forschung, als vielmehr durch eine auf der Zeitströmung und unerschütterlichem Autoritätsglauben begründete Voreingenommenheit gewöhnt haben, schweres Bedenken erregen. Allein die Lehmann'schen Anschauungen entsprechen vollkommen der Wirklichkeit und es werden dieselben gewiss die Anerkennung aller vorurteilslosen Forscher finden. — —

So bildet der Lehmann'sche Atlas nicht allein ein vorzügliches Hilfsmittel für die bakteriologische Diagnostik, sondern zugleich einen bedeutsamen Fortschritt in der Systematik und in der Erkenntnis des Artbegriffes bei den Bakterien. Prof. Dr. Hauser.

Allg. Wiener medicin. Zeitung 1896 Nr. 28. Der Atlas kann als ein sehr sicherer Wegweiser bei dem Studium der Bakteriologie bezeichnet werden. Aus der Darstellungsweise Lehmann's leuchtet überall gewissenhafte Forschung, leitender Blick und volle Klarheit hervor.

Pharmazeut. Zeitung 1896 S. 471/72. Fast durchweg in Originalfiguren zeigt uns der Atlas die prachtvoll gelungenen Bilder aller für den Menschen pathogenen, der meisten tierpathogenen und sehr vieler indifferenter Spaltpilze in verschiedenen Entwickelungsstufen.

Trotz der Vorzüglichkeit des „Atlas" ist der „Textband" die eigentliche wissenschaftliche That.

Für die Bakteriologie hat das neue Werk eine neue, im Ganzen *auf botanische* Prinzipien beruhende Nomenklatur geschaffen und diese *muss und wird* angenommen werden. C. Mez - Breslau.

Verlag von J. F. LEHMANN in MÜNCHEN.

Lehmann's medic. Hand-Atlanten.

Band XI/XII:

Atlas u. Grundriss der patholog. Anatomie.

In 120 farbigen Tafeln nach Originalen von Maler **A. Schmitson.**

Preis jeden Bandes eleg. geb. Mk. 12.—

Von Obermedicinalrat Professor **Dr. O. Bollinger.**

Prof. Bollinger hat es unternommen, auf 120 durchwegs nach Original-Präparaten des pathologischen Institutes in München aufgenommenen Abbildungen einen Atlas der pathologischen Anatomie zu schaffen und diesem durch Beigabe eines concisen, aber umfassenden Grundrisses dieser Wissenschaft, auch die Vorzüge eines Lehrbuches zu verbinden.

Von dem glücklichen Grundsatze ausgehend, unter Weglassung aller Raritäten, nur das dem Studierenden wie dem Arzte wirklich Wichtige, das aber auch in erschöpfender Form zu behandeln, wurde hier ein Buch geschaffen, das wohl mit Recht zu den praktischsten und schönsten Werken unter den modernen Lehrmitteln der medizinischen Disziplinen zählt. Es ist ein Buch, das aus der Sectionspraxis hervorgegangen und daher wie kein anderes geeignet ist, dem secierenden Arzte und Studenten Stütze resp. Lehrer bei der diagnostischen Section zu sein.

Die farbigen Abbildungen auf den 120 Tafeln sind in 15 fachem Farbendruck nach Originalaquarellen des Malers A. Schmitson hergestellt und können in Bezug auf Naturwahrheit und Schönheit sich dem besten auf diesem Gebiete geleisteten ebenbürtig an die Seite stellen. Auch die zahlreichen Textillustrationen sind von hervorragender Schönheit. Der Preis ist im Verhältnis zum Gebotenen sehr gering.

Excerpta medica (1896. 12): Der Band birgt lauter Tafeln, die unsere Bewunderung erregen müssen. Die Farben sind so naturgetreu wiedergegeben, dass man fast vergisst, nur Bilder vor sich zu haben. Auch der Text dieses Buches steht, wie es sich bei dem Autor von selbst versteht, auf der Höhe der Wissenschaft, und ist höchst präcis und klar gehalten.

Korrespondenzblatt f. Schweizer Aerzte 1895 24: Die farbigen Tafeln des vorliegenden Werkes sind geradezu mustergiltig ausgeführt. Die komplizierte Technik, welche dabei zur Verwendung kam (15 facher Farbendruck nach Original-Aquarellen) lieferte überraschend schöne, naturgetreue Bilder, nicht nur in der Form, sondern eben namentlich in der Farbe, so dass man hier wirklich von einem Ersatz des natürlichen Präparates reden kann. Der praktische Arzt, welcher erfolgreich seinen Beruf ausüben soll, darf die pathol. Anatomie, „diese Grundlage des ärztl. Wissens und Handelns" (Rokitansky) zeitlebens nie verlieren. — Der vorliegende Atlas wird ihm dabei ein ausgezeichnetes Hilfsmittel sein, dem sich zur Zeit, namentlich wenn man den geringen Preis berücksichtigt, nichts Aehnliches an die Seite stellen lässt. Die Mehrzahl der Tafeln sind reine Kunstwerke; der verbindende Text aus der bewährten Feder Prof. Bollinger's gibt einen zusammenhängenden Abriss der für den Arzt wichtigsten path.-anat. Prozesse. — Verfasser und Verleger ist zu diesem prächtigen Werke zu gratulieren.

E. Haffter
(Redacteur [illegible]-Bl. f. Schweizer Aerzte).

Verlag von J. F. LEHMANN in MÜNCHEN.

Lehmann's medicinische Handatlanten.

Band XIII.

Atlas und Grundriss
der
Verbandlehre.

Mit 220 Abbildungen auf 128 Tafeln nach Originalzeichnungen von Maler Johann Fink

von

Professor Dr. A. Hoffa in Würzburg.

8 Bogen Text. Preis elegant geb. Mk. 7.—.

Dieses Werk verbindet den höchsten praktischen Wert mit vornehmster, künstlerischer Ausstattung. Das grosse Ansehen des Autors allein bürgt schon dafür, dass dieses instruktive Buch, das die Bedürfnisse des Arztes, ebenso wie das für den Studierenden Nötige berücksichtigt, sich bald bei allen Interessenten Eingang verschafft haben wird. Die Abbildungen sind durchwegs nach Fällen aus der Würzburger Klinik des Autors in prächtigen Originalaquarellen durch Herrn Maler Fink wiedergegeben worden.

Verlag von J. F. LEHMANN in MÜNCHEN.

Lehmann's medicin. Handatlanten.

Band XIV.

Atlas

und

Grundriss

der

Kehlkopfkrankheiten.

Mit 44 farbigen Tafeln und zahlreichen Textillustrationen nach Originalaquarellen des Malers Bruno Keilitz

von

Dr. Ludwig Grünwald in München.

Preis elegant geb. Mk. 8.—.

Dem oft und gerade im Kreise der praktischen Aerzte und Studierenden geäusserten Bedürfnisse nach einem farbig illustrierten Lehrbuch der Kehlkopfkrankheiten, das in knapper Form das anschauliche Bild mit der im Text gegebenen Erläuterung verbindet, entspricht das vorliegende Werk des bekannten Münchener Laryngologen. Weit über hundert praktisch wertvolle Krankheitsfälle und 30 mikroskopische Präparate, nach Naturaufnahmen des Malers Bruno Keilitz, sind auf den 44 Volltafeln in hervorragender Weise wiedergegeben, und der Text, welcher sich in Form semiotischer Diagnose an diese Bilder anschliesst, gehört zu dem Instruktivsten, was je über dieses Gebiet geschrieben wurde.

Verlag von J. F. LEHMANN in MÜNCHEN.

Lehmann's medic. Handatlanten.

Band XV.

ATLAS

der

Klinischen

Untersuchungsmethoden

nebst

Grundriss der klinischen Diagnostik

und der

speziellen Pathologie und Therapie der inneren Krankheiten

von

Dr. Christfr. Jakob,

s. Z. I. Assistent der medicinischen Klinik in Erlangen.

Mit 182 farbigen Abbildungen auf 68 Tafeln und 250 Seiten Text mit 64 Textabbildungen.

Preis eleg. geb. 10 Mark.

Während alle anderen Atlanten sich meist nur an Spezialisten wandten, bietet dieser Band für **jeden praktischen Arzt und für jeden Studenten ein geradezu unentbehrliches Vademecum.**

Neben einem vorzüglichen Atlas der klinischen Mikroskopie sind in dem Bande die **Untersuchungsbefunde aller inneren Krankheiten** in instruktivster Weise in 50 vielfarbigen schematischen Bildern zur Darstellung gebracht. Nach dem Urteil eines der hervorragendsten Kliniker, ist das Werk für den Studierenden ein Lehrmittel von unschätzbarem Werte, für den praktischen Arzt ein Repetitorium, in dem er sich sofort orientieren kann und das ihm in der täglichen Praxis vorzügliche Dienste leistet.

Verlag von J. F. LEHMANN in MÜNCHEN.

Lehmann's medicinische Handatlanten.

Band XVI.

Atlas

und

Grundriss

der

chirurgischen Operationslehre

von

Dr. Otto Zuckerkandl

Privatdozent an der Universität Wie

24 farbige Tafeln nach Originalaquarellen des Malers Bruno Keilitz.

217 schwarze Abbildungen meist auf Tafeln. 27 Bog. Text.

Preis eleg. geb. M. 10.—

Geheimrat Prof. Dr. *HELFERICH* schreibt in der M. M. W. Nr. 4 vom 9. XI. 1897:

Der vorliegende stattliche Band enthält 24 farbige Tafeln un 217 Abbildungen im Text bei 400 Seiten Text. Auf 41 Seiten mit eine Tafel (Darmnaht) und 38 Textbildern wird zunächst im allgemeinen d Durchtrennung und die Wiedervereinigung der Gewebe zur Darstellun gebracht. Auf Seite 42 bis 400 wird die spezielle Operationslehre (Ex tremitäten, Kopf und Hals, Rumpf und Becken) dargestellt.

Das Werk wird den Anfängern das Studium und Verständnis de z. T. recht schwierigen Kapitel in hohem Grade erleichtern. Es existi unseres Wissens kaum ein Werk, welches mit so zahlreichen und vo züglichen Abbildungen ausgestattet und mit so bündig klarem Text, de neuesten Fortschritten Rechnung tragend, im ganzen zur Einführung w zur Fortbildung in der operativen Chirurgie so gut geeignet wäre, w das vorliegende. Der Erfahrenere wird sich freuen, manches speziell nac der Technik und Anschauung der Wiener Schule dargestellt zu finde Die Abbildungen sind zum grössten Teil vorzüglich und fast auf ersten Blick klar und verständlich. Nur einige wenige sind weniger und eventuell bei einer zweiten Auflage zu erneuern. Dass eine nicht lange auf sich warten lassen wird, darf bei der vielse barkeit des Werkes erwartet werden.

Verlag von J. F. LEHMANN in MÜNCHEN.

Lehmann's medic. Handatlanten.

Band XVII.

ATLAS

der

gerichtlichen Medicin

nach Originalen von Maler **A. Schmitson**

mit erläuterndem Text

von

Hofrat Professor Dr. E. Ritter von Hofmann,

Direktor des gerichtlich medizin. Instituts in Wien.

Mit 56 farbigen Tafeln und 193 schwarzen Abbildungen.

Preis eleg. geb. **M. 15.—.**

Zum ersten Male wird hier **Medizinern** und **Juristen** ein Werk geboten, das durch seinen ausserordentlichen Bilder-Reichtum und die mustergiltige Ausführung der farbigen Tafeln eine vorzügliche Einführung in die gerichtliche Medizin bietet. Dabei ist der **Preis von 15 Mark** im Vergleich zu dem Gebotenen ganz erstaunlich billig, wenn man bedenkt, dass der Atlas von Lesser, der weniger und kaum so gut ausgeführte Tafeln enthält, M. 180.— kostet. Der Hofmann'sche Atlas bildet eine Ergänzung zu sämtlichen Lehrbüchern der gerichtlichen Medizin. Für **Gerichtsärzte, Physici, Staatsanwälte, Untersuchungsrichter** etc. ist das Werk **unentbehrlich,** aber auch jedem Arzte und jedem Juristen bietet es eine Fülle von Anregungen und dem Studierenden erleichtert es das Verständnis und das Eindringen in die schwierige Disziplin ganz ungemein.

Das Amtsblatt des k. Staatsministerium des Innern vom 23. XI. 1897 sagt in seinem Erlasse an sämtliche k. Regierungen, Kammern des Innern und amtliche Aerzte:

Nach dem Gutachten des k. Obermedizinal-Ausschusses bildet der vorliegende Atlas eine Ergänzung des vortrefflichen Lehrbuches des Verfassers, der auf dem Gebiete der gerichtlichen Medizin unbestritten die erste Autorität in deutschen Landen war.

Die technische Wiedergabe der dargestellten Veränderungen ist eine vorzügliche und die von Künstlerhand ausgeführten farbigen Tafeln verdienen namentlich alles Lob.

Es ist hienach Anlass gegeben, auf den bezeichneten Atlas in den einschlägigen Kreisen aufmerksam zu machen und ihn zur Anschaffung zu empfehlen.

MÜNCHEN, den 13. November 1897. *Frhr. v. Feilitzsch.*

Verlag von J. F. LEHMANN in MÜNCHEN.

Grundzüge der Hygiene

von **Dr. W. Prausnitz,**
Professor an der Universität Graz.

Für Studierende an Universitäten und technischen Hochschulen, Aerzte, Architekten und Ingenieure.

Vierte vermehrte und erweiterte Auflage.
Mit 523 Seiten Text und 211 Original-Abbildungen.
Preis broch. M. 7.—, geb. M. 8.—.

Das Vereinsblatt der pfälz. Aerzte schreibt: Dieses Lehrbuch der Hygiene ist in seiner kurz gefassten, aber präcisen Darstellung vorwiegend geeignet zu einer raschen Orientierung über das Gesamtgebiet dieser jungen Wissenschaft. Die flotte, übersichtliche Darstellungsweise, Kürze und Klarheit, verbunden mit selbständiger Verarbeitung und kritischer Würdigung der neueren Monographien und Arbeiten, Vermeidung alles unnötigen Ballastes sind Vorzüge, die gerade in den Kreisen der praktischen Aerzte und Studenten, denen es ja zur Vertiefung des Studiums der Hygiene meist an Zeit gebricht, hoch geschätzt werden.

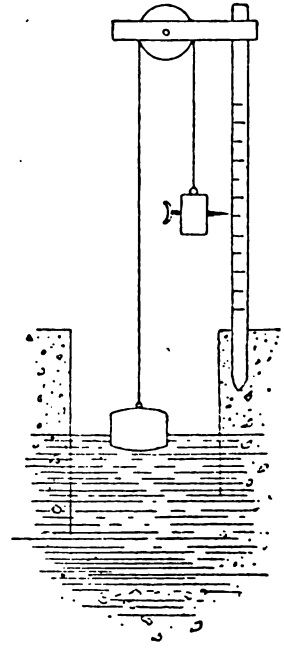

Fortschritte d. Medicin.

Der Autor hat es versucht, in dem vorliegenden Buche auf 523 Seiten in möglichster Kürze das gesamte Gebiet der wissenschaftlichen Hygiene so zur Darstellung zu bringen, dass diese für die Studierenden die Möglichkeit bietet, das in den hygienischen Vorlesungen und Cursen Vorgetragene daraus zu ergänzen und abzurunden. Das Buch soll also einem viel gefühlten und oft geäussertem Bedürfnisse nach einem kurzen Leitfaden der Hygiene gerecht werden.

In der That hat Prausnitz das vorgesteckte Ziel in zufriedenstellender Weise erreicht. Die einzelnen Abschnitte des Buches sind alle mit gleicher Liebe behandelt, Feststehendes ist kurz und klar wiedergegeben, Controversen sind vorsichtig dargestellt und als solche gekennzeichnet; selbst die Untersuchungsmethoden sind kurz und mit Auswahl skizziert und das Ganze mit schematischen, schnell orientierenden Zeichnungen zweckmässig illustriert. Referent wäre vollkommen zufrieden, künftig konstatieren zu können, dass die von ihm examinierten Studierenden der Medicin den Inhalt des Buches aufgenommen — und auch verdaut haben.

Halle a. S. **Renk.**

LANE MEDICAL LIBRARY

To avoid fine, this book should be returned on or before the date last stamped below.



Das Original ist in 3 Farben ausgeführt.

Allg. medic. Centralzeitung: Der Verfasser des vorliegenden Buches hat einem wirklichen Bedürfnis abgeholfen, indem er den Studierenden und Aerzten ein aus der Praxis des Unterrichts hervorgegangenes Werk darbietet, das in verhältnismässig kurzem Raum alles Wesentliche klar und anschaulich zusammenfasst. Einen besonderen Schmuck des Buches bilden die zahlreichen, in moderner Manier und zum Teil farbig ausgeführten Abbildungen. Wir können das Werk allen Interessenten nicht dringend genug empfehlen.

Redacteur: Dr. Bernhard Spatz, Ottostrasse 1/I. — Auflage 5200. — Verlag: J. F. Lehmann, Heustrasse 20.

MÜNCHENER MEDICINISCHE WOCHENSCHRIFT

(ÄRZTLICHES INTELLIGENZBLATT)

ORGAN FÜR AMTLICHE UND PRAKTISCHE ÄRZTE.

Herausgegeben von

Dr. Bäumler, Dr. Bollinger, Dr. Curschmann, Dr. Gerhardt, Dr. v. Heineke, Dr. G. Merkel, Dr. Michel, Dr. H. v. Ranke, Dr. v. Winckel, Dr. v. Ziemssen.

Die Münchener medicinische Wochenschrift bietet, untertützt durch hervorragende Mitarbeiter, eine vollständige Uebersicht über die Leistungen und Fortschritte der gesamten Medicin, sowie über alle die Interessen des ärztlichen Standes berührenden Fragen.

Sie erreicht dies in erster Linie durch zahlreiche wertvolle **Originalarbeiten.**

Die Münch. medicin. Wochenschrift bringt ferner **Referate** und **Besprechungen** aller wichtigen Erscheinungen der medicinischen Literatur, sowie **Berichte** über die Verhandlungen der bedeutenderen ärztlichen Congresse und Vereine. Durch die Vollständigkeit und Promptheit ihrer Berichterstattung zeichnet sich die Münchener med. Wochenschrift vor allen anderen medicinischen Blättern aus.

Mitteilungen aus der *Praxis*, *Feuilletons*, *therapeutische* u. *tagesgeschichtliche Notizen*, *Universitäts-* und *Personal-Nachrichten*, *ärzt*
Vacanzen etc. geben ferner dem Inhalte der Münchner med. Woche
schrift eine unübertroffene Vielseitigkeit.

Eine *Gratis-Beilage* zur Münch. med. Wochenschr. bild
„Galerie hervorragender Aerzte und Naturforscher"; bisher er
die Porträts von Koch, v. Nussbaum, Lister, v. P
Pasteur, v. Naegeli, v. Gudden, v. Scanzoni, v. Helmho
v. Volkmann, v. Seitz, v. Brücke, v. Baer, v. Köll
Credé, Heineke, v. Langenbeck, Graf, Biermer,
Mayer, v. Esmarch, Hirsch, Du Bois-Reymond
schott, Ludwig Winckel, G. Merkel, Charcot,
Andrew Clark, Kaltenbach, Ernst Haeckel,
Brown-Séquard, Joseph Hyrtl, Alexander
Th. Thierfelder, Külz, v. Zenker, H. v.
Carl Ludwig, Huxley, Weber, Barde
lings, Hoppe-Seyler, Baumann, Je
dinger, Kerschensteiner, Bergma
Hasse, Brand, Roentgen u. s.

Die Münch. med. Woc
in Zeit von 5 Jahren me
täglich dehnt sich der
Beweis für die Gedi
franco unter Band
Buchhandlungen

Probenum